Tumeurs et Thrombus
L'apport de l'IRM et du Scanner

J.BOSCHAT

DIU Imagerie
Cardio-Vasculaire

UV n° 3:IRM et Scanner des
Cardiopathies Ichemiques

Généralités

Rares (prévalence = 0.001 – 0.03 %)

TUMEURS BENIGNES (TB)

- 75 % des tumeurs cardiaques primitives sont Bénignes
- 50% des TB sont des Myxomes

TUMEURS MALIGNES (TM)

- Majoritairement secondaires. (20-40 X TM primitives)
- TM primitives: Sarcomes (25 % des cas)

TUMEURS PRIMITIVES: 1) Myxome

2) Sarcome

Echographie Cardiaque

Examen de première intention

Limites:

Caractérisation tissulaire difficile
Péricarde mal analysé
Zones mal vues :Region apicale, auricule cavités droites

Imagerie en coupe: souvent en seconde intention ou découverte fortuite d'une masse

Masse cardiaque : IRM et/ou Scanner ?

IRM +++:

Non irradiant
Meilleur caractérisation tissulaire
Perfusion, rehaussement tardif

Scanner++:

Calcifications
Couverture anatomique (bilan d'extension)
Résolution spatiale (lésions de petite taille)
En première intention ouen complément de l'IRM

Quel protocole ?

IRM :

Séquences morphologiques sang noir T1 et T2 (STIR)
Séquences ciné MR (SSFP)
Séquences de perfusion,de réhaussement tardif (IR et PSIR)
Séquences T1 post injection sans IR (inversion récupération)

Scanner:

Sans injection et avec injection
Thrombus: passage tardif

Tumeurs cardiaques

Tumeurs cardiaques et péricardiques primitives:

- Fréquence autopsique: 0.001 à 0.03%
- ¾ bénignes
  - 1/2 myxomes
  - Fibroélastomes papillaires, lipomes, rhabdomyomes
- ¼ malignes
  - 95% sarcomes
  - 5% lymphomes
  - rare mesotheliomes

Exemple de myxome

Butany et al, Lancet oncology 2007

Métastases cardiaques et péricardiques: Beaucoup plus fréquentes (20 à 100 fois) mais peu de données épidémiologiques

Tumeurs cardiaques métastatiques

- 20-100 fois plus fréquentes que les tumeurs malignes primitives.

Le cœur et le péricarde sont atteints chez 10% des patients décédés de cancer (séries autopsiques)

Péricarde et myocarde >> endocarde

Carcinomes >> sarcomes.

> 50 ans ++

Hommes = femmes

Espérance de vie très limitée

Tachycardie, arythmies, cardiomégalie, ou insuffisance cardiaque chez un patient porteur d'une néoplasie

▸▸▸▸ suspicion de métastase cardiaque ou péricardique.

Tumeurs cardiaques métastatiques

Métastases myocardiques

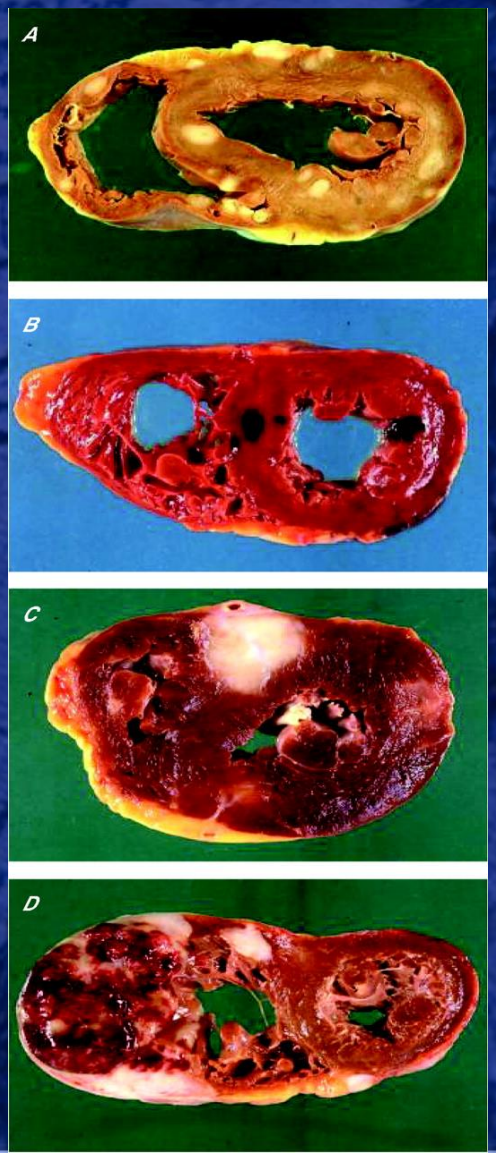

(A) Sarcome cutané

(B) Mélanome

(C) Carcinome urothélial

(D) Lymphome non Hodgkinien B

Bussani, R et al. J Clin Pathol 2007;60:27-34

Aspects cliniques

- Présentations cliniques variées (12% sont diagnostiquées lors d'échocardiographies réalisées pour une raison non expliquée par la découverte de la tumeur).
- Triade classique:
  - Symptômes cardiaques et signes résultant de l'obstruction (dyspnée, orthopnée, œdème pulmonaire, syncope ou lipothymie, angor, hémoptysie)
  - Signes d'embolie systémique (AVC, embol artériel rétinien, embol distal)
  - Manifestations systémiques (fièvre, arthralgies, perte de poids, asthénie)

    →confusion fréquente avec l'endocardite infectieuse, les maladies de système et les autres pathogies malignes

- Epanchement péricardique ou péricardite aiguë

Masses et tumeurs cardiaques: approche diagnostique

- Echocardiographie (ETT et ETO), scanner and IRM sont utilisés en routine clinique.
  - Vraie tumeur?
    - artéfact
    - Faux écho
    - Variation anatomique
    - Kyste
    - Thrombus+++, végétation++
  - Précisent la localisation exacte, la forme, la mobilité, la taille;
    - Intra ou extra cardiaque, atrial ou ventriculaire
    - Dans la cavité, la paroi ou le péricarde

▸▸▸Génèse d' hypothèses variées

Masse intracavitaire

Hyper T1
Hypo T1 fat sat → **Lipome**

Iso-hypo T1-hyper T2 (+/- intense +/- heterogene

Gadolinium+

Non → **Thrombus** →

Signes évocateurs :

Trouble segmentaire dela cinétique et

anomalie de la

Viabilité (IDM?)

Modéré hétérogène → **Myxome** →

Signes évocateurs:

Pédiculé

Lien: SIA

Si atypie : évoquer une tumeur maligne (ostéosarcome ?) - thrombus ancien?

Intense → **Paraglangliome** →

Signes évocateurs :

+++hyper T2/toit de l ' OG

Confirmé par:

la Scintigraphie MIBG

la Biologie

Rechercher une autre localisation

Masse intramyocardique

Hypo/iso -T1 / heterogene T2

Envahissante

Non envahissante

Tumeurs intramyocardiques envahissantes

Terrain immunodéprimé

Lymphome

Evocateur
Contour régulier
Iso T1
Iso/hyperT2
Homogène

Multiples

Enfant

Rhabdomyosarcome

Evocateur
Plages nécrotiques / kystiques
Atteinte valvulaire

Contexte neoplasique

Metastase

Unique

Enfant

Rhabdomyosarcome

Zones Nécrose/ Hémorragie/ envahissement péricardique ou des structures adjacentes

Sarcome

Tumeurs intramyocardiques non envahissantes

Hyper T1 - hypoT1FS

Lipome

Hypo iso T1

enfant

adulte

Enfant bas age

<2cm

>2cm

fibrome

Hemangiome

Rhabdomyome

(Sclérose tubéreuse de bourneville)

Signes évocateurs:

Contours réguliers

Iso T1, Iso T2

Discrètement hyper en densité de proton

Rehaussement intense homogène

Signes évocateurs:

Iso T1/ iso T2

Homogène

Signes évocateurs

Réhaussement net après injection

A confirmer par Coroscanner coronarographie

MASSES VALVULAIRES

Hypo T1 – Hypo T2

Gadolinium +

"Pseudo-réhaussement"

Fibro élastome papillaire

Signes évocateurs:

Discrète accumulation de Gadolinium peri - tumorale

Endocarde

Limites floues irr é guli è res

Taille < 1cm

Non

Végétation

Rares étiologies

Vestiges embryonnaires

Tuberculome

MASSE PÉRICARDIQUE

hyperT1 - hypoT1FS

Oui

Lipome péricardique

Non

hypoT1 - hyperT2 intense

Cloisonnée

Sérologies parasitaires

(echinococcose - hydatidose)

+

Kyste Hydatique

Echinococcose alvéolaire

-

Lymphangiome

Uni - loculaire

Kyste péricardique

ou pleuro - péricardique

hypoT1 - hétérogène T2

gadolinium +

Mésothéliome

Signes é vocateurs:

Hyper T2

Rehaussement:

intense

irr é gulier

nodulaire

Ordre de fréquence des masses et des pseudomasses cardiaques (« tumor-like »)

Localisation	Cause
Oreillette gauche	Myxome
	Thrombus
	Lipomatose du septum inter-atrial
Ventricule gauche	thrombus
	Muscle papillaire
	Rhabdomyome
	Métastases
	Fibrome
Oreillette droite	Thrombus
	Myxome
	Paragangliome
	Valve d'eustache
	Réseau de Chiari
	Angiosarcome
Ventricule droit	Thrombus
	Rhabdomyome
	Métastases
	Angiosarcome

TUMEURS CARDIAQUES PRIMITIVES

TCP bénignes

- Myxomes (70 %)
- Fibroélastomes papillaire
- Hémangiomes
- Lipomes
- Paragangliomes
- Rhabdomyomes
- Tératomes
- Fibromes

TCP malignes

- Sarcomes
  - Indifférenciés
  - Angiosarcome
  - Rhabdomyosarcome
  - Ostéosarcome
  - Leiomyosarcome
  - Fibrosarcome
  - Liposarcome
- Lymphomes cardiaques primitifs(Immunodéprimés+)

TCP péricardiques

- Bénignes
- Malignes

TCP bénignes

- Souvent intra - cavitaires gauches
- N ’ infiltrent pas les parois

Myxome

75% des tumeurs cardiaques
Primitives sont bénignes

25 à 50% sont des myxomes

Classiquement: Unique, intra OG,
Pédiculé, en regard de la fosse ovele,
Mobile, passage transvalvulaire

Parfois: multiples (syndrome de Carney),
Intra VG , ou sans les cavités droites

ETT: hyperéchogène, mobile

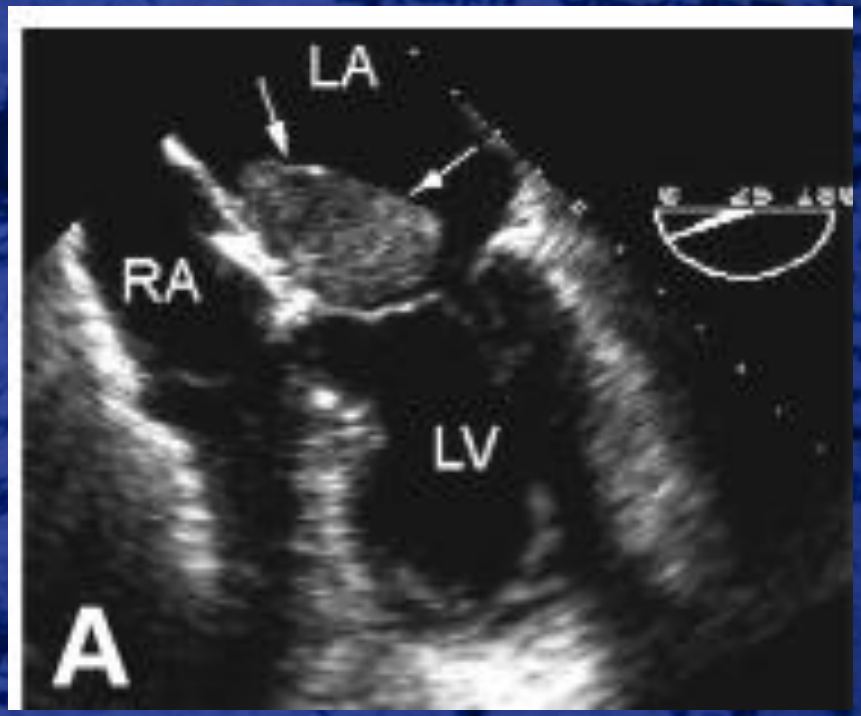

IMAGERIE

Rx thorax

Normal (30%)
Cardiomégalie
Débord de l ' OG
Calcifications
Redistribution vasculaire biapicale

Echographie cardiaque

Masse sph é rique(OG++)
Attache SIA (p é dicule)
Homogène - Hétérogène (calcification / hémorragie)
Mobile++

IRM cardiaque

SéquenceT1	Isosignalaumyocarde± hétérogène (hémorragie-calcifications)
SéquenceT2	Hypersignal(composante plagesenhyposignal (calcifications/hémorragiesanciennes (T2EG))
Après injection	Réhaussementhétérogène
cinétique	mobilitéintra-cavitaire/ prolapsusvalvulaire

Scanner cardiaque (synchronisation ECG)

Sans injection	Massehypodense Calcifications(15%)
Après injection	Rehaussementfaible Hétérogène (hémorragie,kyste,cacifications)
cinétique	Mobilitéintra-cavitaire,intra-valvulaire

Myxome IRM

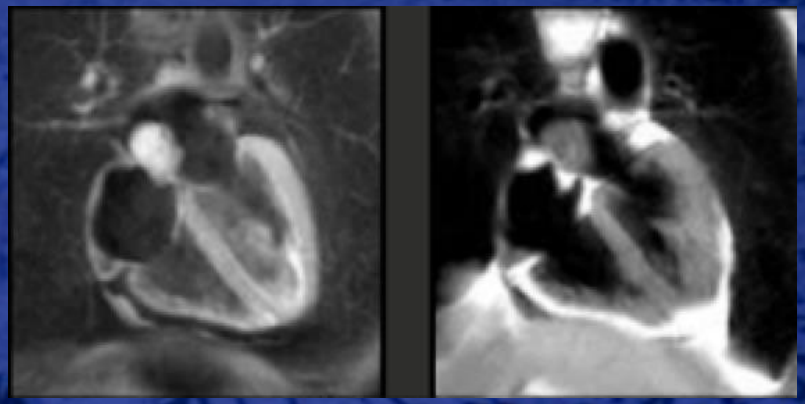

Séquences sang noir:

Hyper signal T2 IR
Isosignal en T1 IR

Séquences ciné MR:

mobile,pédiculé, intra OG

Séquences de rehaussement tardif:

réhaussement moyen ou net,souvent hétérogène

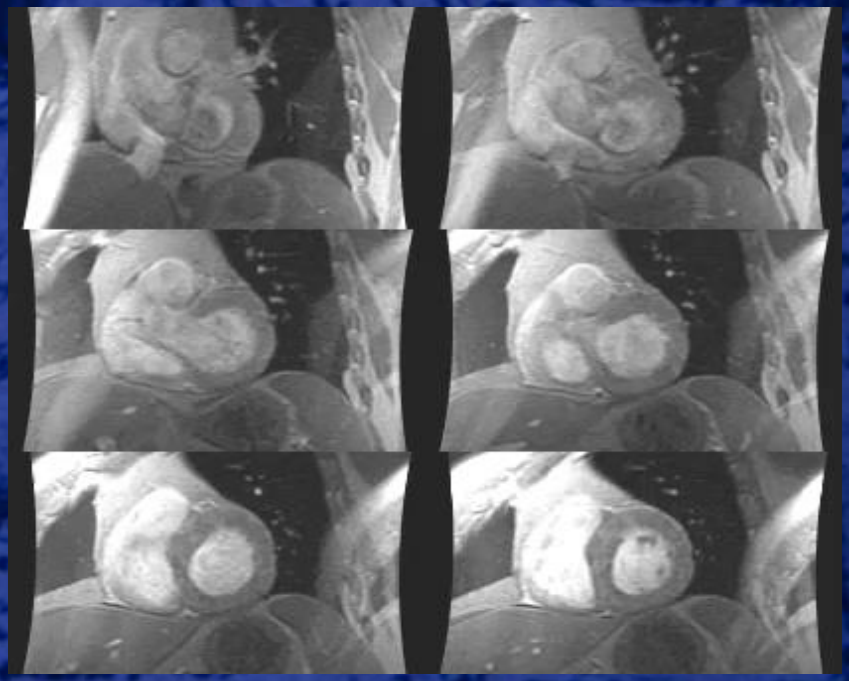

Myxome de l'oreillette gauche (OG)

Scanner cardiaque (coupes axiales)

Masse de l ' OG
- Intra - cavitaire
- Pédiculée
- à contours lobulés
- prise de contraste modérée
- hétérogène
    - *Causes:
    - hémorragie
    - nécrose
    - fibrose
    - kyste
    - calcifications
- mobilité sur l ' acquisition synchronisée à l ' ECG

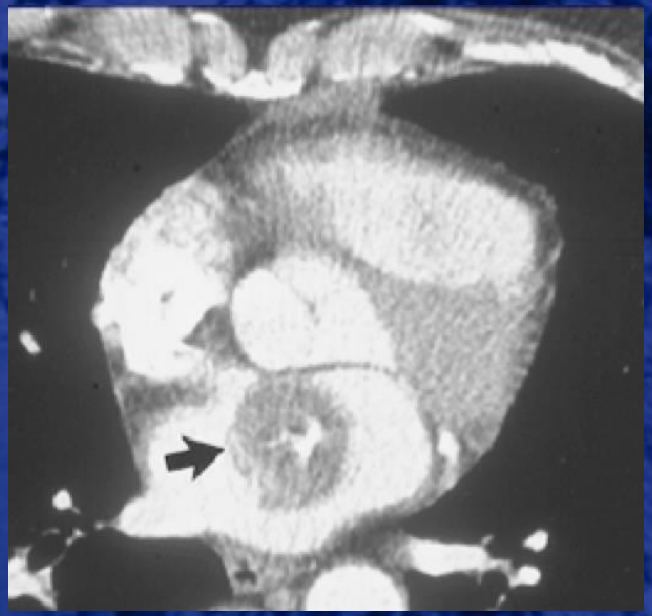

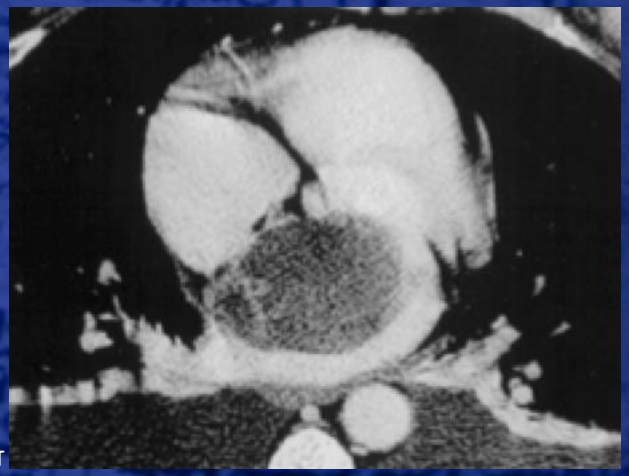

Myxome du ventricule droit

Scanner cardiaque (coupes axiales):

Masse hypodense de la paroi latérale du VD

Extension à l ’ infundibulum de l ’ artère pulmonaire

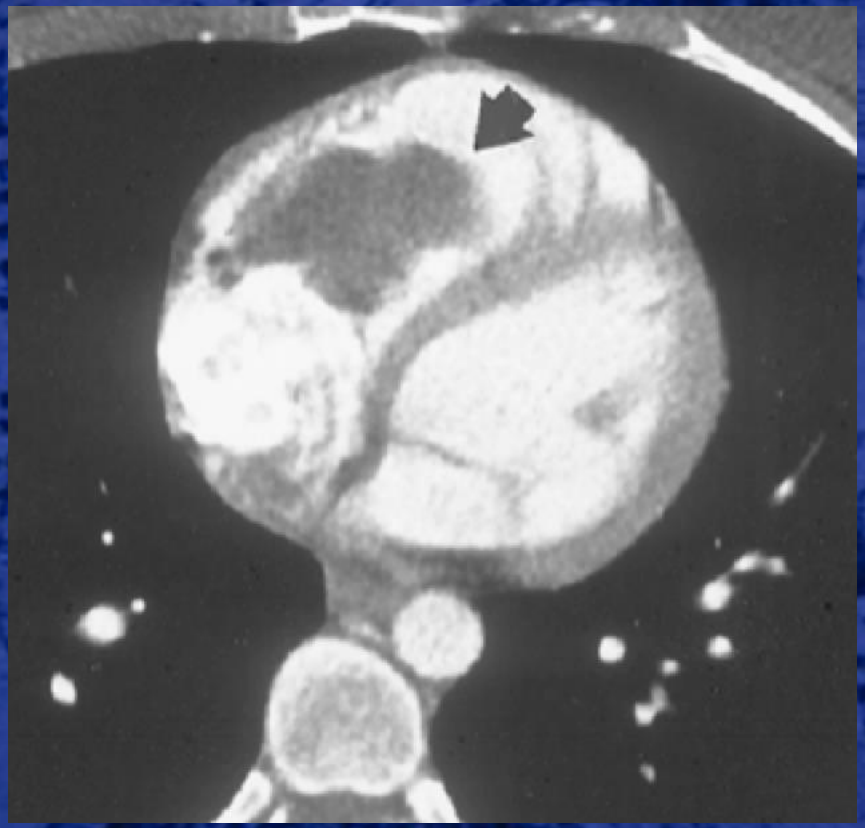

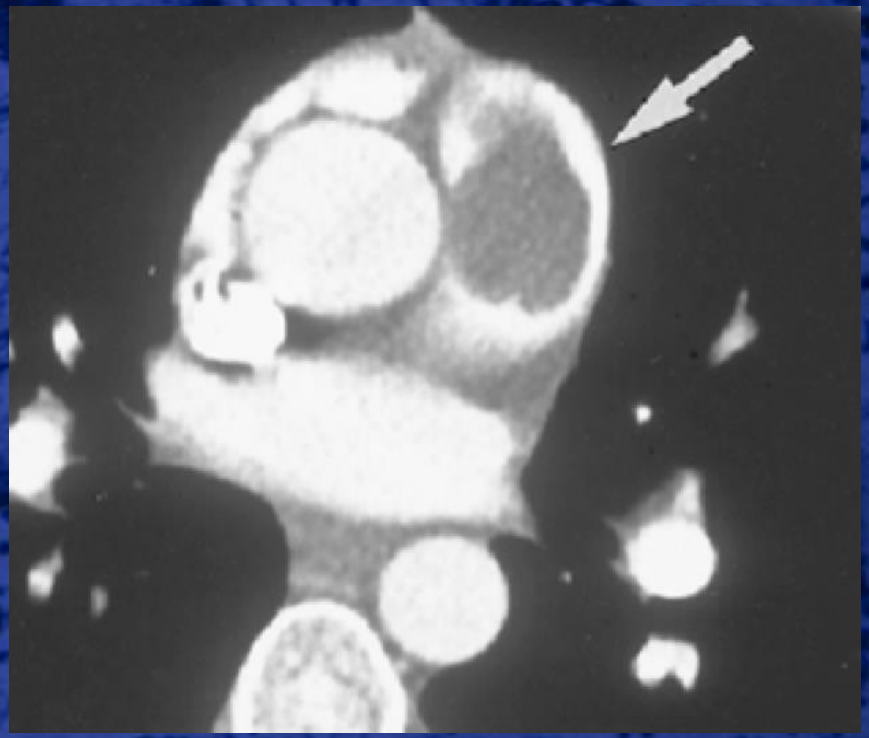

Myxome de l'oreillette droite

IRM cardiaque

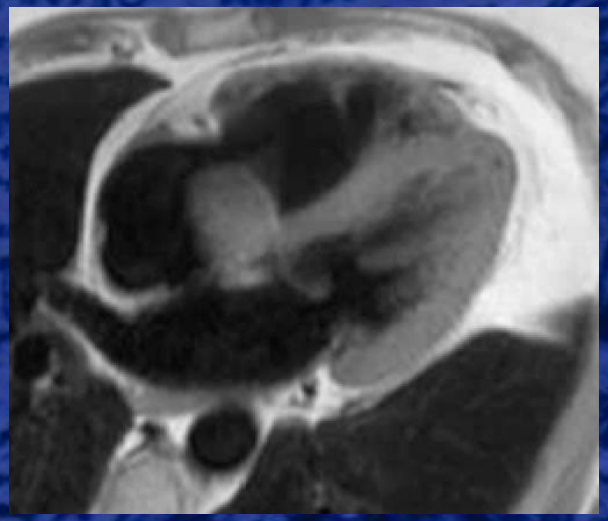

Séquence en T1 sang noir
Isosignal

Séquence en T2 sang noir
Hypersignal

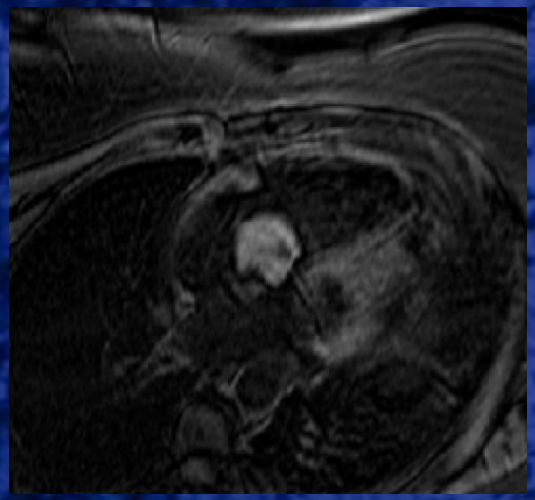

Réhaussement tardif intense

Aspect macroscopique après résection chirurgicale

myxome homogène polypoïde avec un petit pédicule

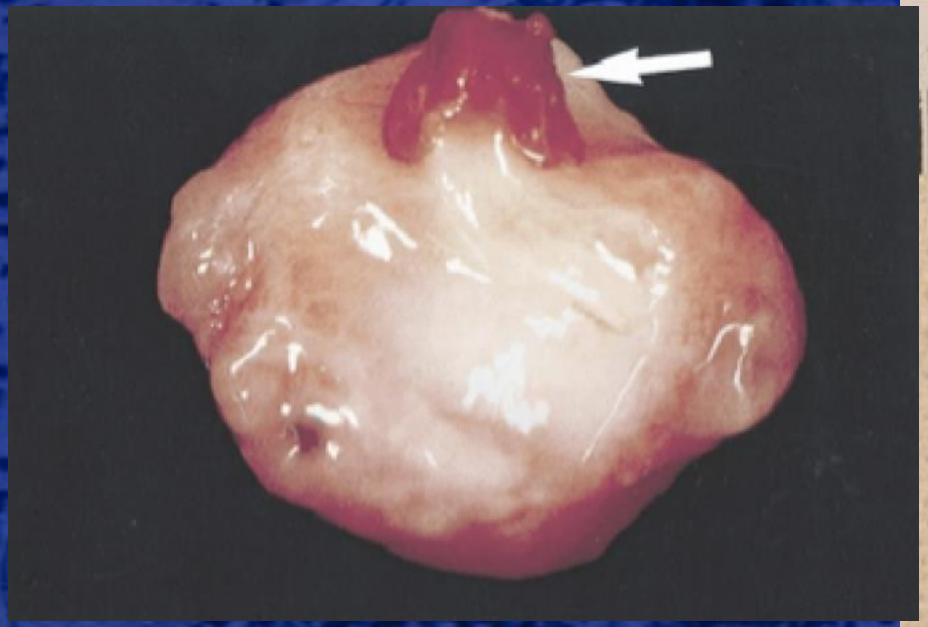

Diagnostic Différentiel

1. Thrombus Cardiaque:

- OG: Partie postérieure du septum interauriculaire +++
- Absence de prise de contraste

2. Fibroélastome papillaire:

- Tumeur valvulaire
- Petite taille < 1 cm

3. Tumeurs malignes:

- Contexte clinique
- Aspect infiltrant, envahissement péricardique, pulmonaire et médiastinal
- Sarcome: Calcifications +++

Fibroélastome papillaire

Généralités :

- 10% des tumeurs bénignes
- 75 % des tumeurs valvulaires cardiaques

Age - sexe :

- 60 ans
- Homme / femme : 1/1

Localisation :

- Valves cardiaques

  Valve Ao (44%) > valve M (35%) > valve T (15%) > valve P (8%)

Morphologie :

Masse multilobée, gélatineuse, pédiculée

Taille E 1 cm

Signes cliniques :

- Souvent asymptomatique
- Accidents ischémiques cérébraux - périphériques
- Dyspnée
- Mort subite (obstruction coronaire)

IMAGERIE

RX Thorax
normale

Echographie cardiaque

Topographie valvulaire (aorte:44% cas

Taille < 15 mm

Pédiculé - limites irrégulières floues

Mobilité ++ (prolapsus intra -valvulaire

IRM cardiaque

SéquenceT1	Hypo(iso)signalau myocarde Difficile à voir (petite taille) Irrégularité de la valve
SéquenceT2	Hypo(iso)signalau myocarde Difficile à voir (petite taille) Irrégularité de la valve
Après injection	Pseudo-réhaussementnodulaire (Tumeur avasculaire-trappage Probable du gadolinium dansla Substance gélatineuse)
cinétique	mobilité/prolapsus intra-valvulaire

Scanner cardiaque (synchronisation ECG)

Sans injection	Nodule valvulaire hypodense Visible (taille>10mm) (choix de la phase d'étude primordial Avec immobilité du nodule++)
Après injection	Absence de réhaussement
cinétique	Mobilité±prolapsus intra-valvulaire

Fibro élastome papillaire de la valve aortique
Scanner avec reconstruction 3D

Fibro élastome papillaire de la valve mitrale

Femme, 80 ans - embols systémiques

IRM cardiaque séquence en EG (4 cavités et long axe en systole et en diastole)

Masse hypointense , pédiculée de la face atriale de la cuspide postérieure de la valve mitrale

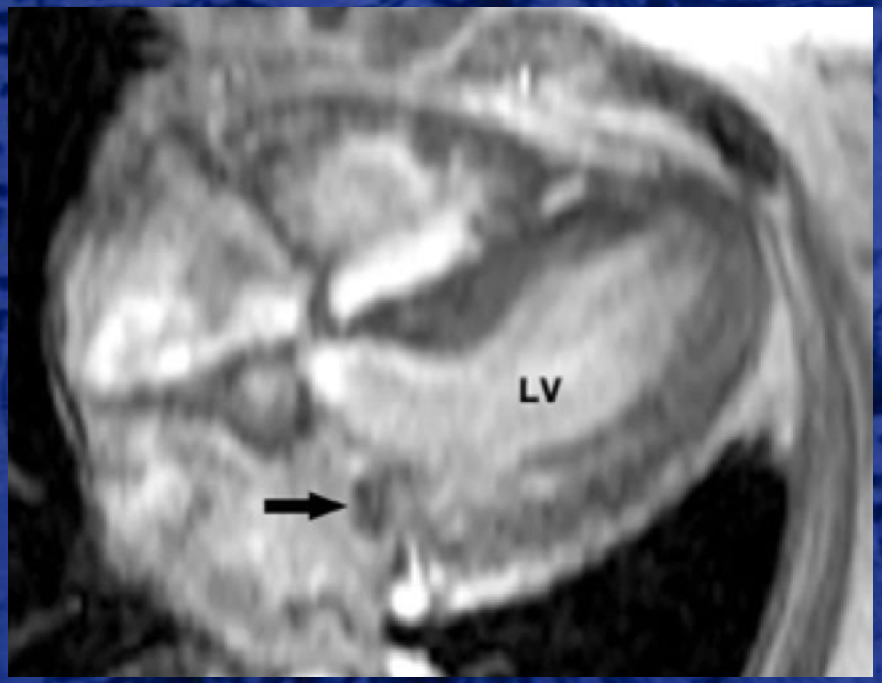

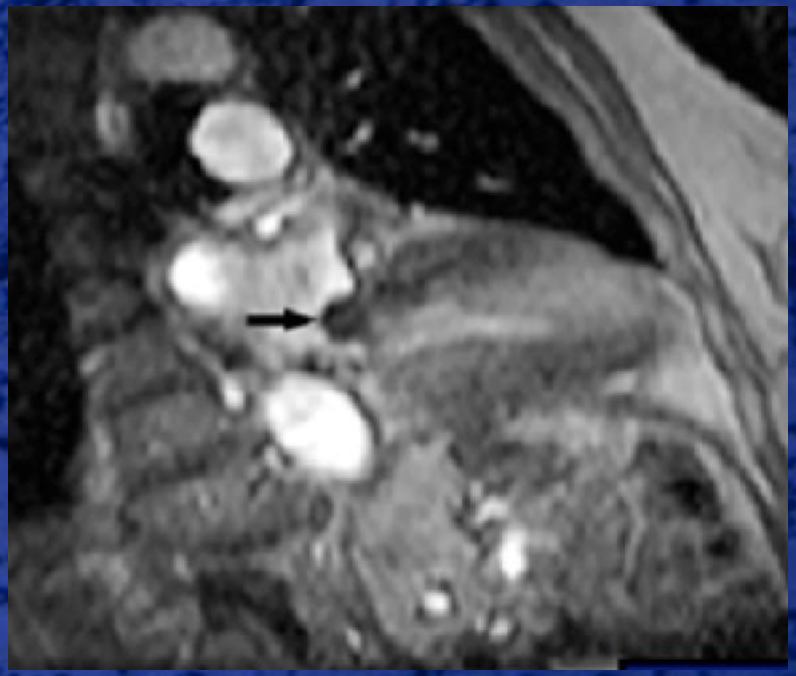

Aspect macroscopique après résection chirurgicale

masse gélatineuse multilobée papillaire

« anémone de mer »

Tumeurs péricardiques

Primitives :

Bénignes:

- Lipome
- Hémangiome
- Fibrome
- Tératome

Malignes:

- Mésothéliome
- Lymphome
- Sarcome
- Liposarcome

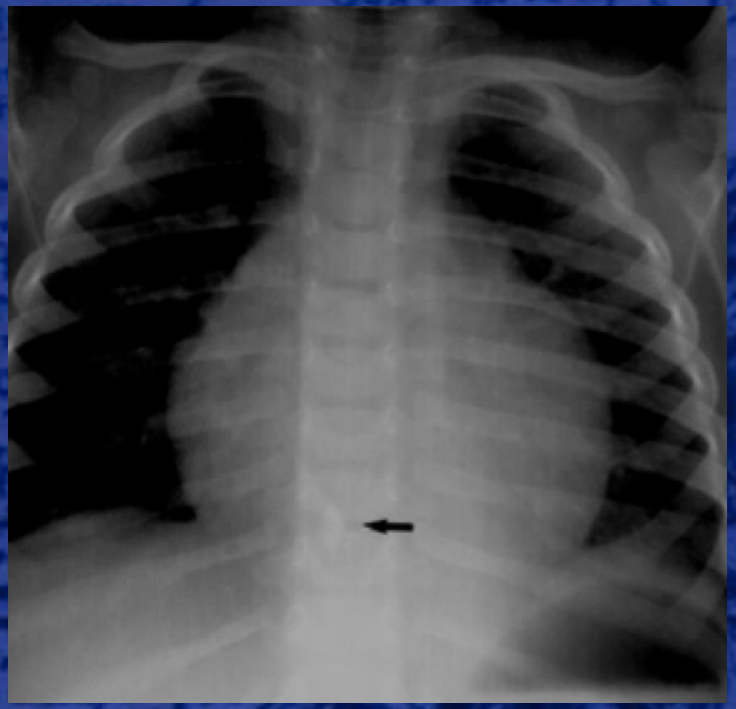

Tératome

Rx thorax (face)
projection d'une dent en regard de l'aire cardiaque

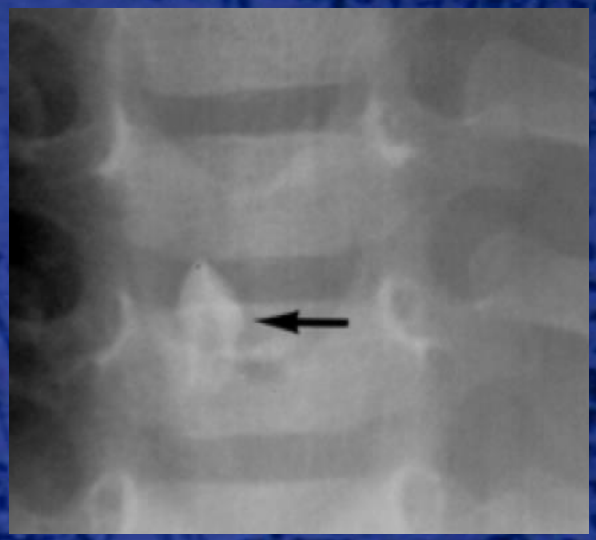

IRM pondérée en T1 coupe sagittale
masse hétérogène avec zones en hypersignal identique à celui de la graisse et comprimant les cavités vers l'arrière

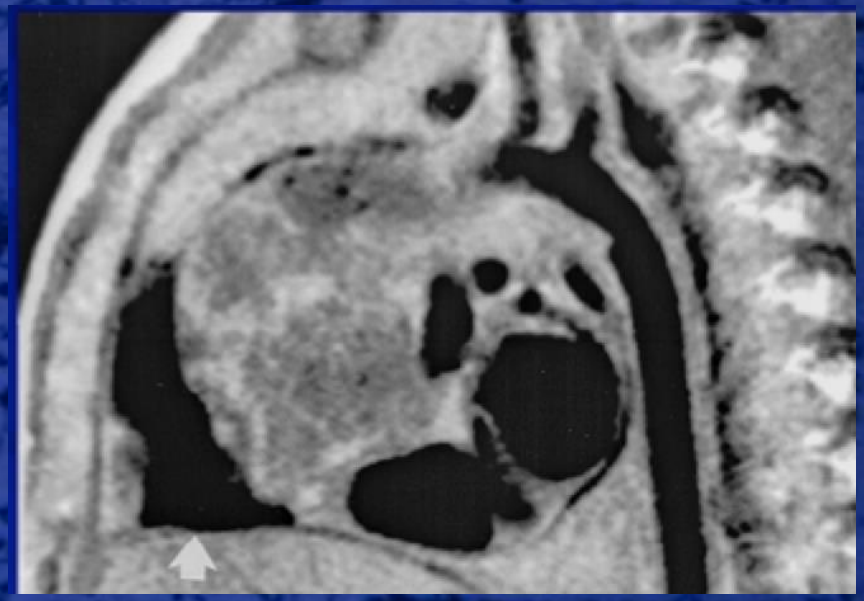

Lipome péricardique

IRM thoracique

Séquences pondérées en T1 TSE sans et avec suppression de graisse, en T2 TSE

Masse en hypersignal T1 , hypersignal T2 intéressant le p ricarde en regard du sillon auriculo - ventriculaire (flèches),

baisse du signal de la masse et de la graisse médiastinale sur les s quences en T1 FS

LA = oreillette gauche

RAA = auricule droite

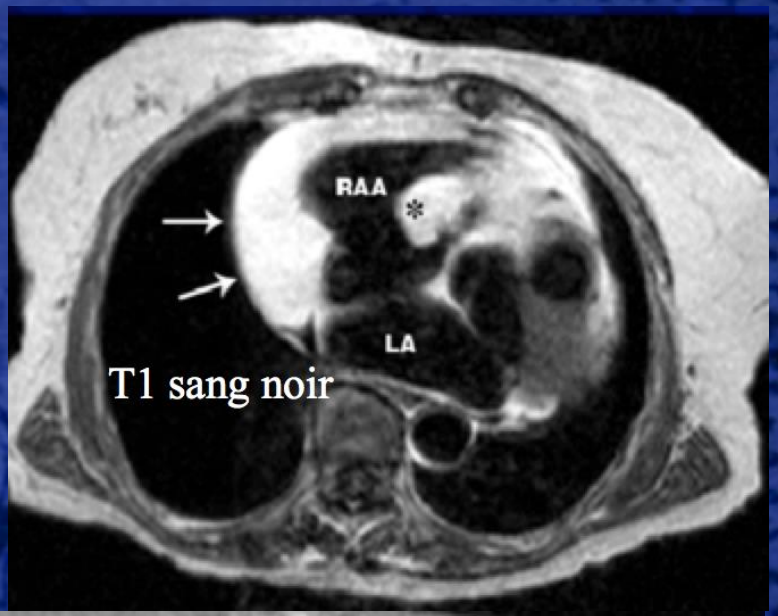

Mésothéliome

Scanner cardiaque avec injection
Volumineux épanchements péricardique et pleuraux avec masse intra-péricardique (flèche)

Thrombus

Localisations : auriculaires , ventriculaires

Thrombus auriculaires

Thrombus de l’auricule gauche

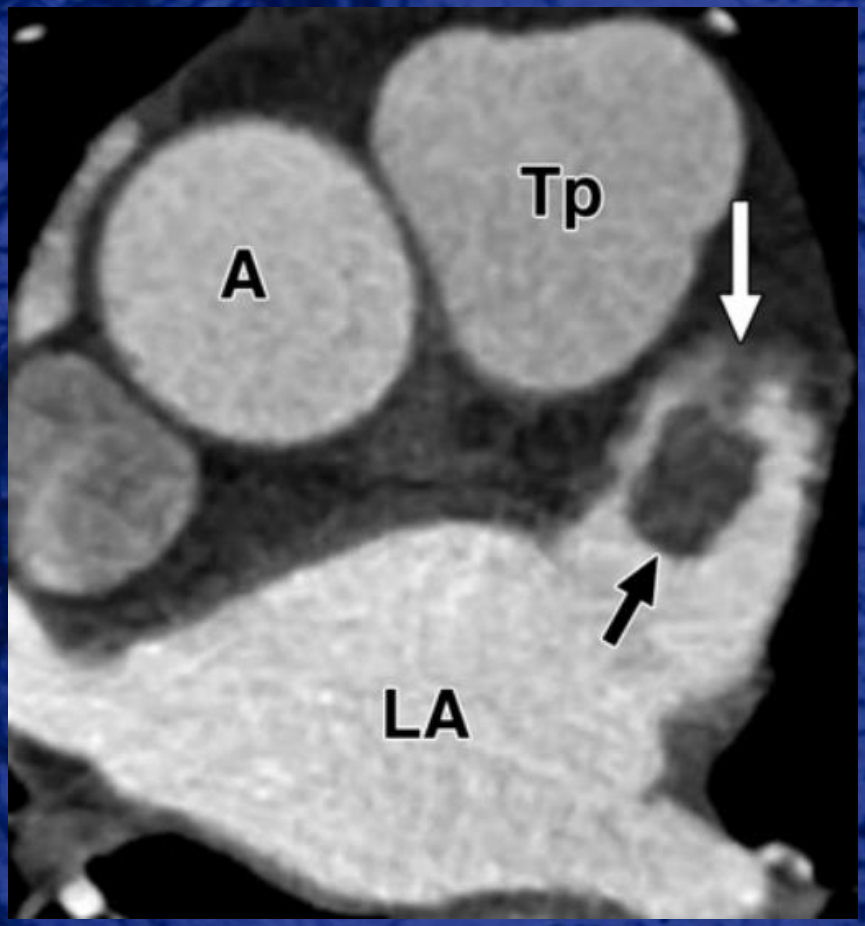

Scheffel H,Am J Roentgenol.2009;192:639-45

Thrombus de l ‘oreillette gauche

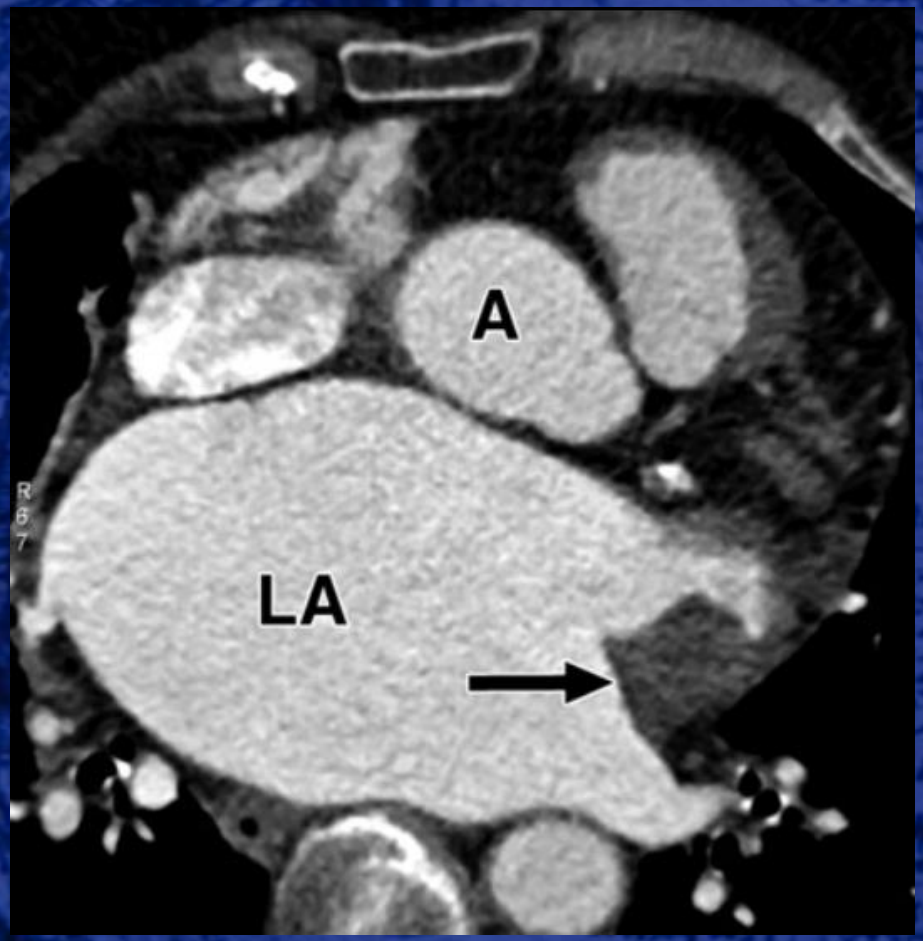

Scheffel H,Am J Roentgenol.2009;192:639-45

Thrombus de l ‘oreillette gauche

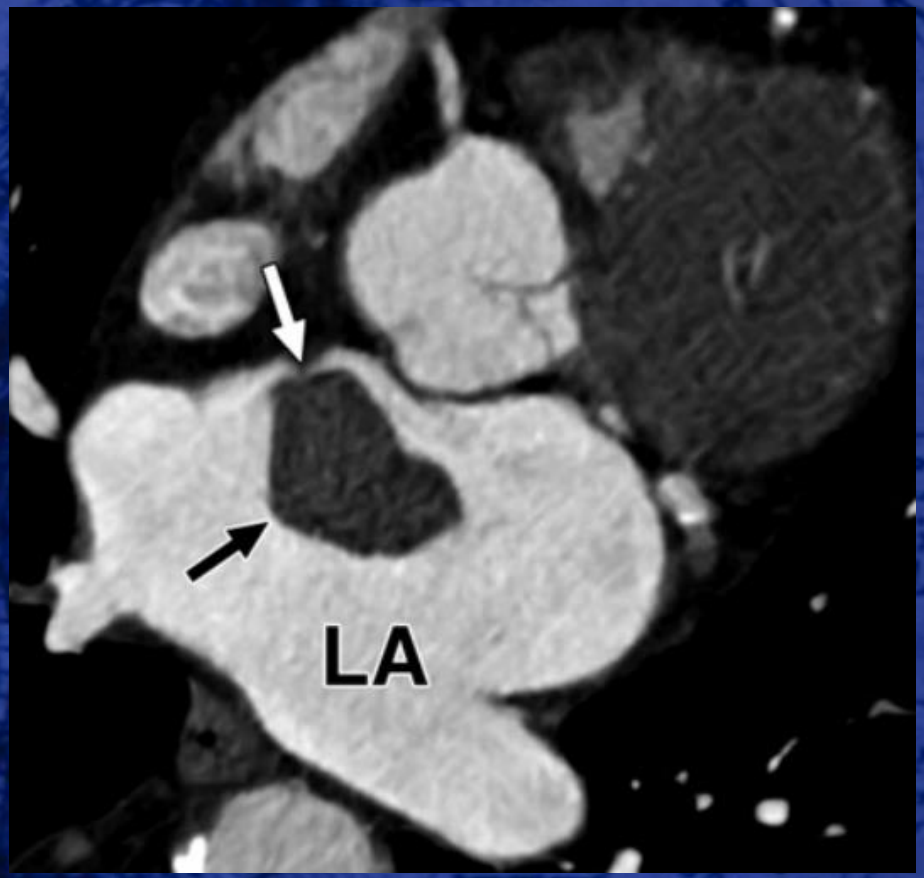

Scheffel H,Am J Roentgenol.2009;192:639-45

Myxome de l’ OG

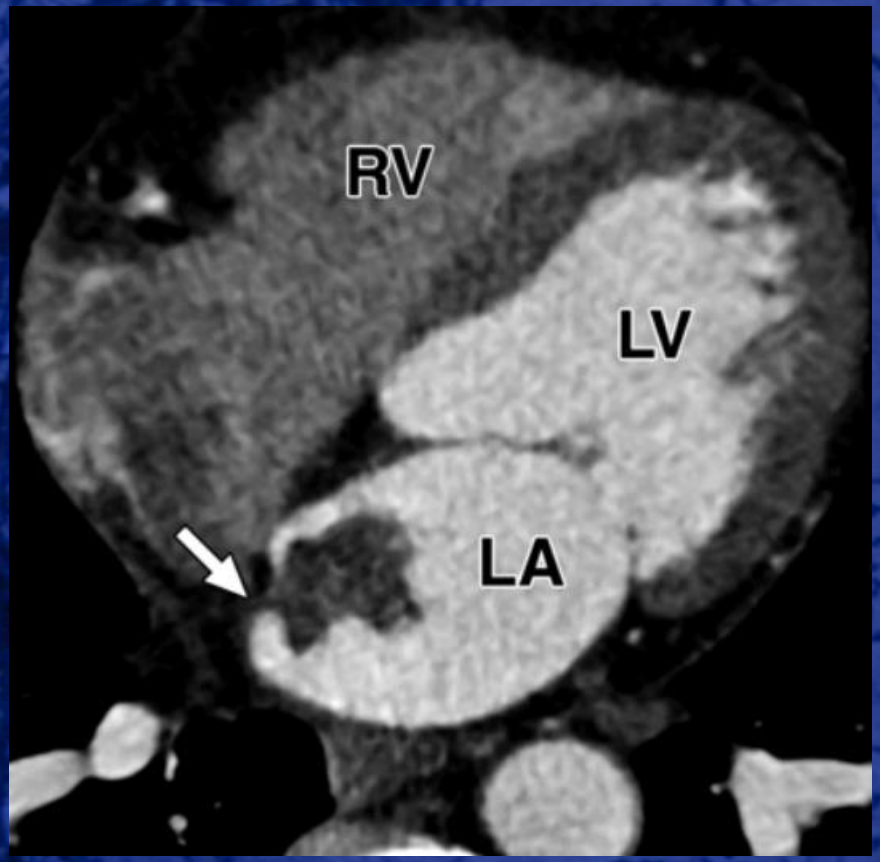

Scheffel H,Am J Roentgenol.2009;192:639-45

Différentiation Myxome / Thrombus en TDM

	Paramètres quantitatifs	
Comparaison	Atténuation	Taille
Myxome vs Thrombus	-	+

- pas utile à la différentiation Myxome / Thrombus
+ parfois utile à la différentiation Myxome / Thrombus

Scheffel, H. et al. Am. J. Roentgenol. 2009;192:639-645

AJR

Différentiation Myxome / Thrombus en TDM

	Paramètres qualitatifs					
Comparaison	Localisation	Origine	Forme	Mobilité	Prolapsus	Calcifications
Myxome vs Thrombus	-	++	+	++	++	-

- pas utile à la différentiation Myxome / Thrombus
+ parfois utile à la différentiation Myxome / Thrombus
++ très utile à la différentiation Myxome / Thrombus

Scheffel, H. et al. Am. J. Roentgenol. 2009;192:639-645

AJR

Thrombus calcifié de l'OD

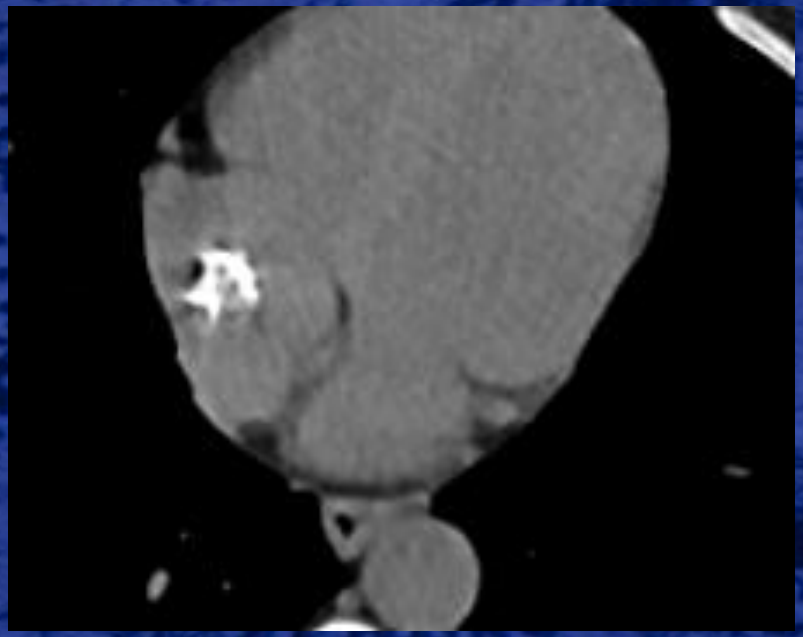

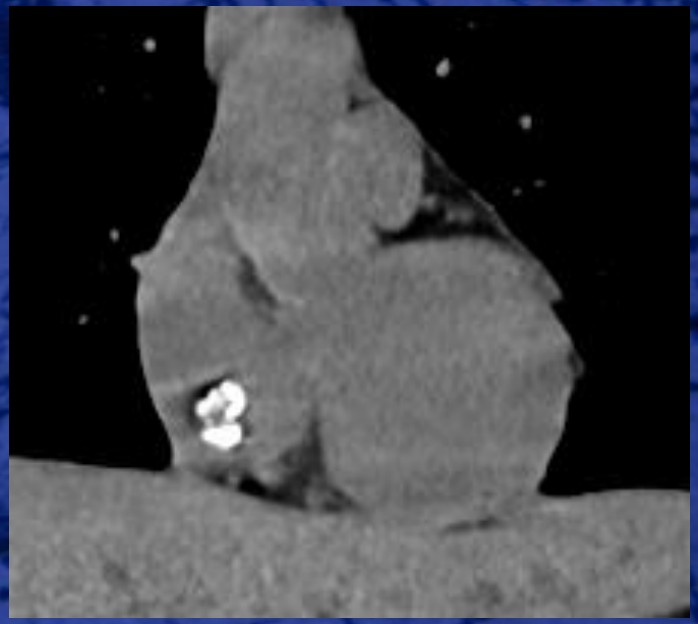

Thrombus du VG

Thrombus Intra VG/IDM

- Thrombus mural en regard d’une paroi infarcie,akinetique ou hypokinetique
- Frequent dans les anevrysmes et faux anevrysmes
- Aigu :au contact de la paroi
- Chronique; Ré-endothaliasisation possible

Thrombus Intra VG/IDM

- Formation hypodense,
- Arciforme
- Au contact de la paroi amincie
- Pas de rehaussement après injection

Thrombus Intra VG/IDM

- Sequence en Sang Noir en SE T1 et T2:
  - < I Sem: HyperS TI et T2
  - I Sem.à I mois:HyperS TI,HypoS T2
  - > I mois : HypoS TI et T2
- Cine-IRM (SSFP) : HypoS
- Perfusion:Pas de rehaussement
- Sequence tardive:
  - Hypo signal franc par rapport à la zone de nécrose
  - Prise de contraste périphérique si re-endothalialisation

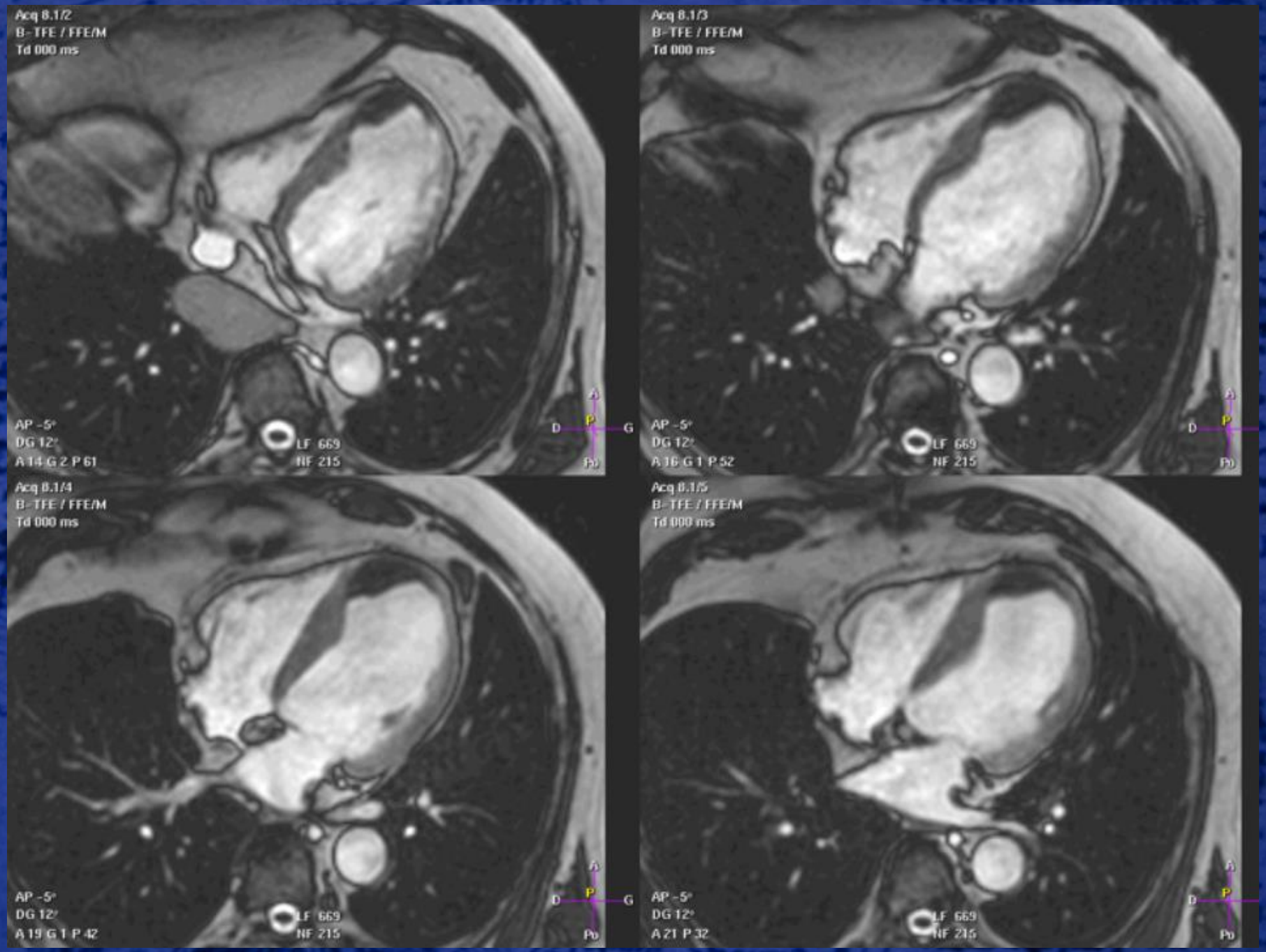
Acq 8.1/2
B-TFE / FFE/M
Td 000 ms
AP -5°
DG 12°
A 14 G 2 P 61
LF 669
NF 215
Acq 8.1/3
B-TFE / FFE/M
Td 000 ms
AP -5°
DG 12°
A 16 G 1 P 52
LF 669
NF 215
Acq 8.1/4
B-TFE / FFE/M
Td 000 ms
AP -5°
DG 12°
A 19 G 1 P 42
LF 669
NF 215
Acq 8.1/5
B-TFE / FFE/M
Td 000 ms
AP -5°
DG 12°
A 21 P 32
LF 669
NF 215

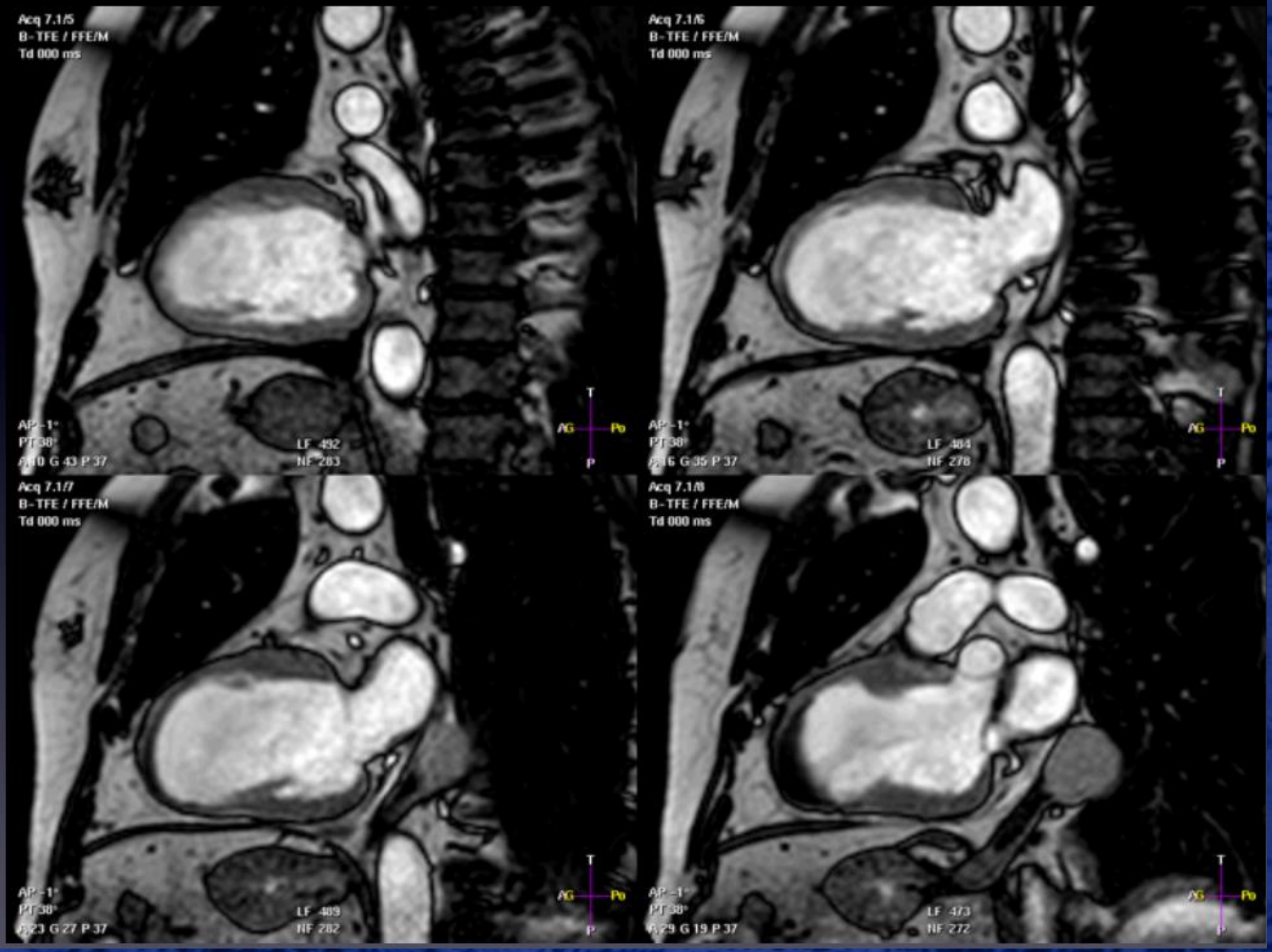
Acq 7.1/5
B-TFE / FFE/M
Td 000 ms
AP -1°
PT 38°
A 10 G 43 P 37
LF 492
NF 283
T
AG
Po
P
Acq 7.1/6
B-TFE / FFE/M
Td 000 ms
AP -1°
PT 38°
A 16 G 35 P 37
LF 484
NF 278
T
AG
Po
P
Acq 7.1/7
B-TFE / FFE/M
Td 000 ms
AP -1°
PT 38°
A 23 G 27 P 37
LF 489
NF 282
T
AG
Po
P
Acq 7.1/8
B-TFE / FFE/M
Td 000 ms
AP -1°
PT 38°
A 29 G 19 P 37
LF 473
NF 272
T
AG
Po
P

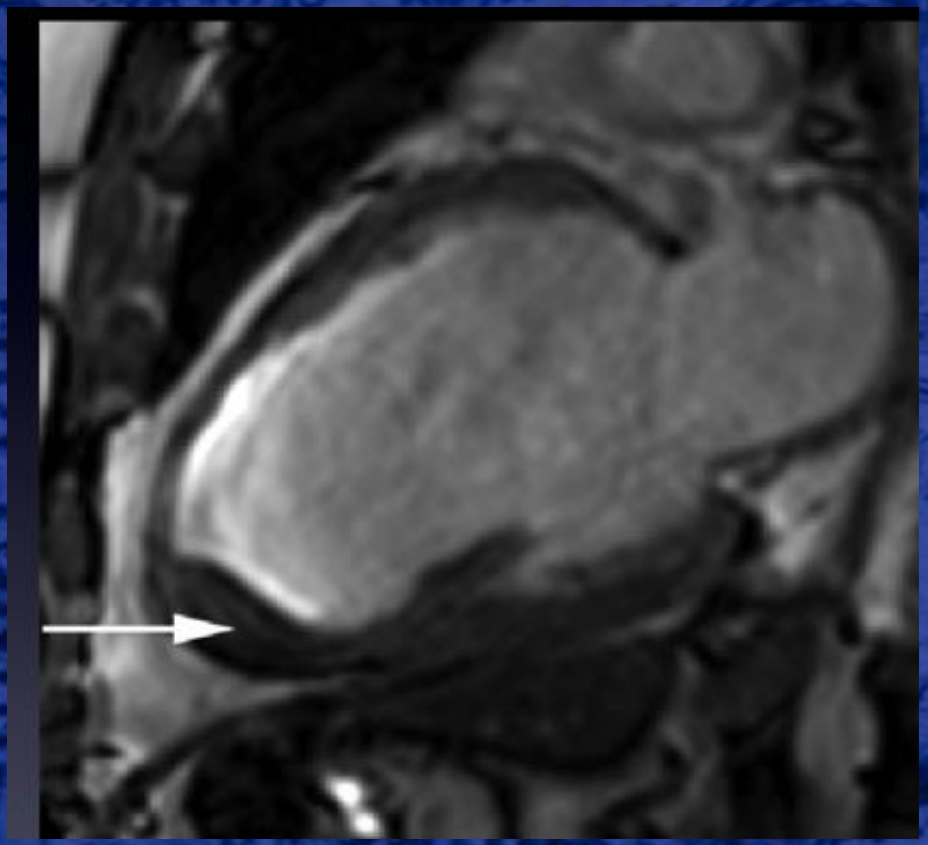

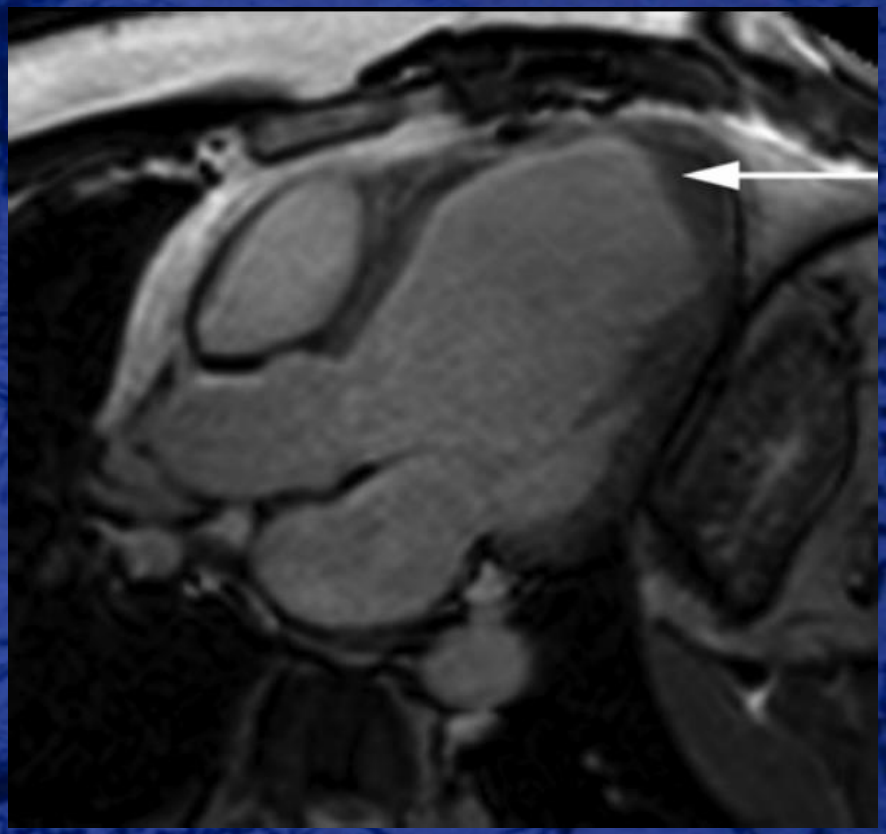

Masse iso-dense adhérente apicale

Attili AK . Am.J.Roentgenol 2007;188:S31-S35

Les images de récupération d'inversion retardée à contraste amélioré montrent le ventricule gauche dans les vues à deux et trois chambres. Notez l'amélioration transmurale de l'apex et de l'apex.
paroi septale antérieure, indiquant un infarctus du myocarde ou une cicatrice. La masse apicale adhérente (flèche) représentant le thrombus est sombre et non rehaussante.

Tumeurs cardiaques malignes Primitives

RhabdomyoS .

Signes évocateurs:

Contours réguliers

OsteoS .

Signes évocateurs:

Calcifications

S. non - différencié

Signes évocateurs:

Aspect infiltratif

AngioS .

Signes évocateurs:

Structures tubulaire

Hypersignaux T1 T2

Flow void

Atrium Dt

Sarcomes

LéiomyoS .

Signes évocateurs:

Extension aux veines pulmonaire

FibroS .

LipoS .

Signes évocateurs:

Signal graisseux Lobulé

zones nécroses étendues

Angiosarcome

Généralités:
- Prévalence : 37% des sarcomes

Age - sexe :
- homme adulte

Localisation:
- atrium droit

Morphologie:
- large base
- infiltrant
- péricarde

Signes cliniques:
Tamponnade
-

IRM: hétérogène
- (hémorragique)
- réhaussement hétérogène
- épanchement péricardique

TDM:
- hypodense
- réhaussement
- hétérogène

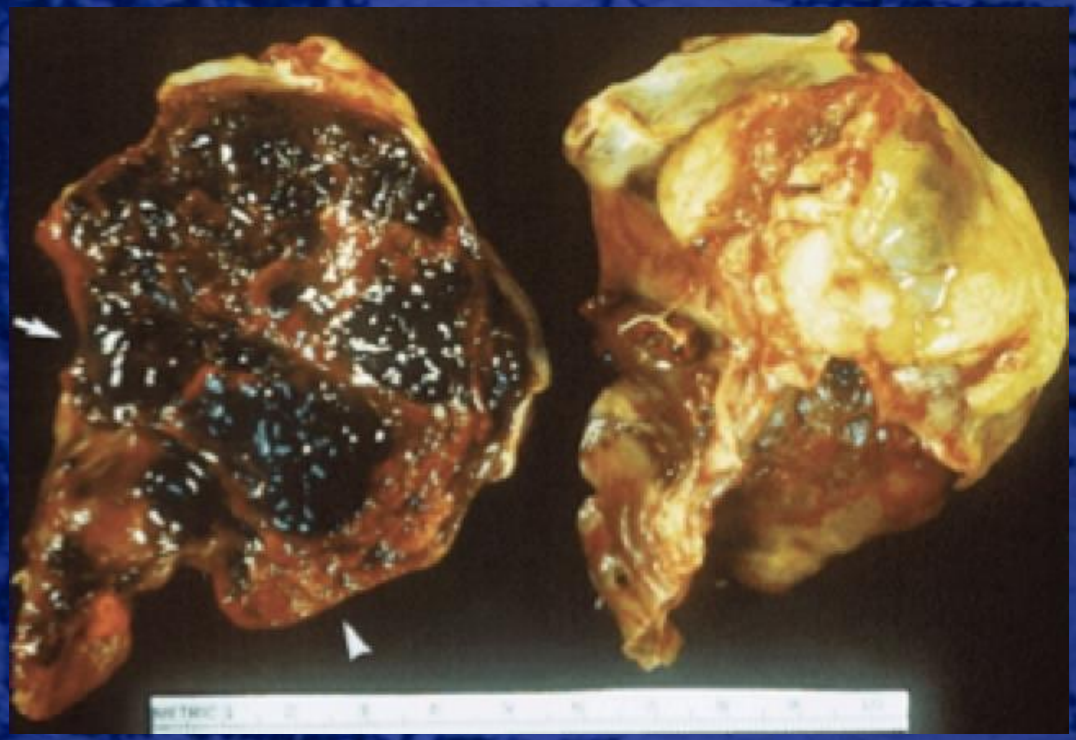

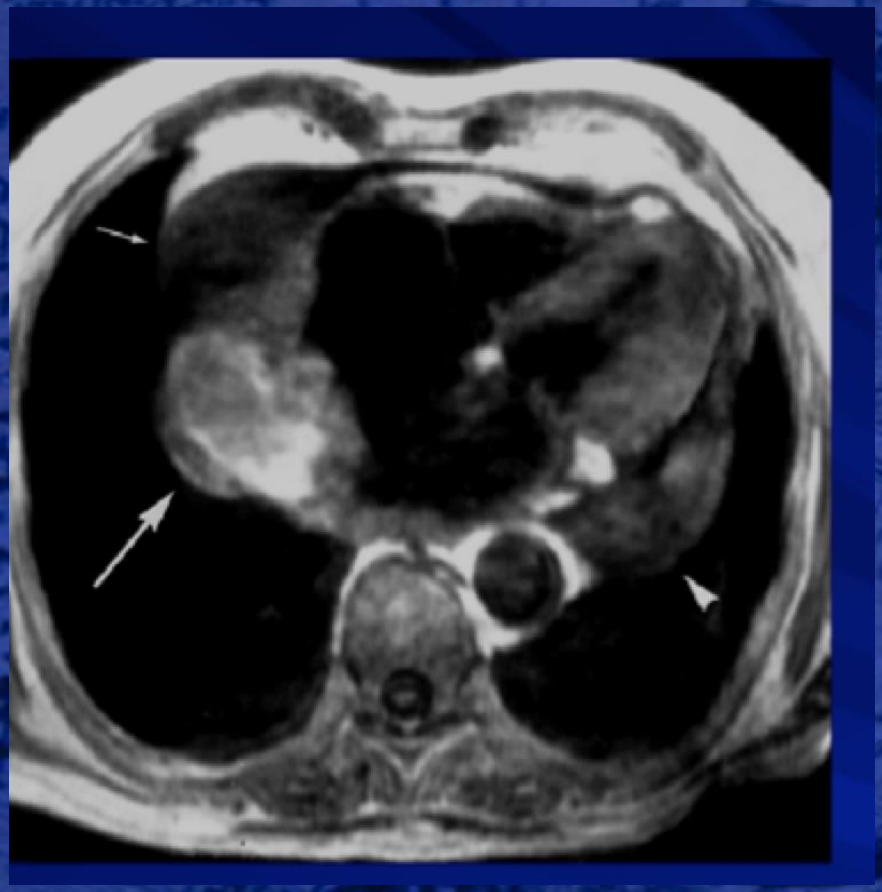

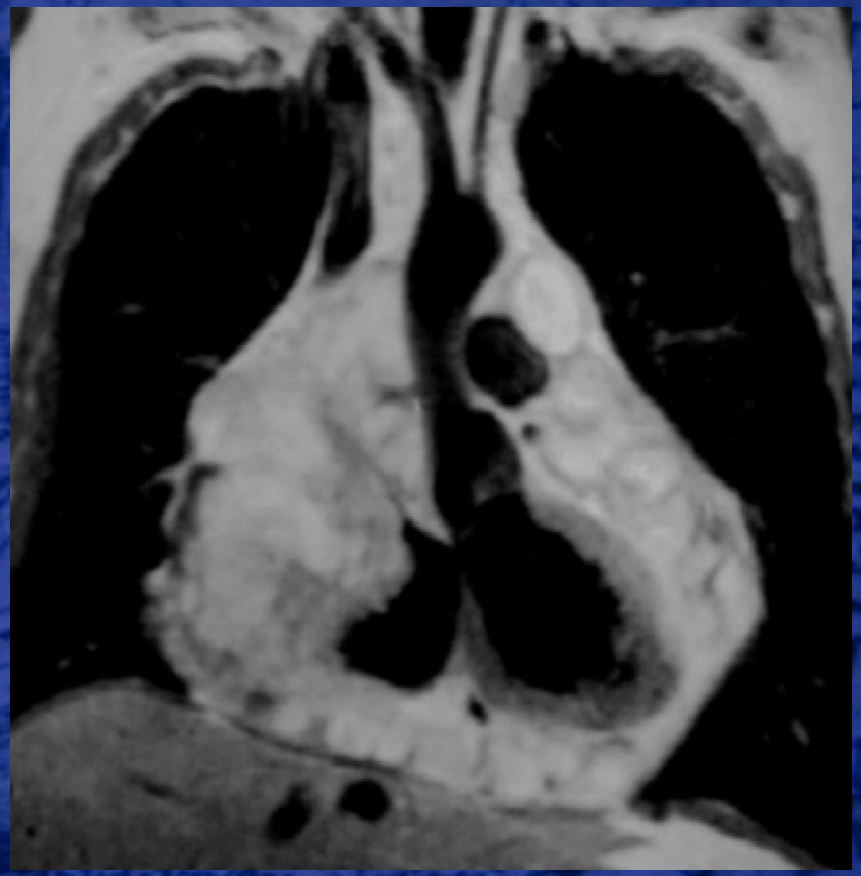

IRM pondérée en T1 après injection coupe axiale et coronale
masse à large base d'implantation se réhaussant de façon hétérogène

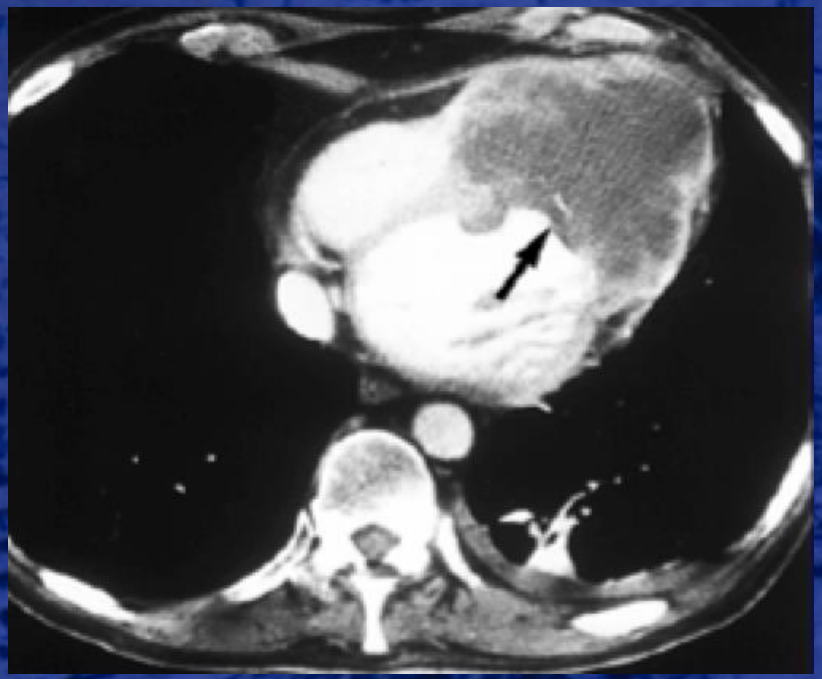

Lymphome

Scanner cardiaque avec injection
Masse infiltrante irrégulière de la paroi du venticule gauche, envahissante

Aspect macroscopique : infiltration diffuse de la paroi ventriculaire gauche

Métastase cardiaque

Fréquence >> tumeurs primitives cardiaques

Primitif: poumon, tumeur hématologique, sein, œsophage, mélanome

Atteinte: par contiguité, voie lymphatique, voie hématogène, trans veineuse (rein, foie)

ETT: lésion hypoéchogène, mal limitée

Imagerie: lésion tissulaire, hypoT1, hyperT2, réhaussement variable

Epanchement péricardique souvent associé

Mélanome: hyper T1

Approche thérapeutique en routine clinique

- Echocardiographie +++++ TT ou TO: myxome, lipome ou fibroélastome. Chirurgie sans anatomopatholgie préalable ou surveillance

- Scanner et/ou IRM: doute sur la bénignité, la localisation exacte et/ou les limites, les possibilités de résection complète.

Maisch B et al. EHJ 2004

Approche thérapeutique en routine clinique

- Suspicion de tumeur maligne primitive:
  - Biopsies pour analyse anatomopathologique: obligatoire avant chimiothérapie ou radiothérapie
  - Réunion multidisciplinaire impérative+++: traitement=fonction du terrain, de l'anatomopathologie, de la taille, de la localisation précise, d'éventuelles métastases…
- Epanchement péricardique important ou récidivant:
  - Péricardiocentèse +/- fenêtre pleuropéricardique.
  - Administration intrapéricardique de chimiothérapie: réduction des récidives sans amélioration dela survie

Maisch B et al. EHJ 2004

Attention aux images!!

- Jeunes filles de 16 ans
- Aux urgences pour palpitations
- TV du ventricule gauche, bonne tolérance clinique
- Arrêt de la TV par stimulation endocavitaire.

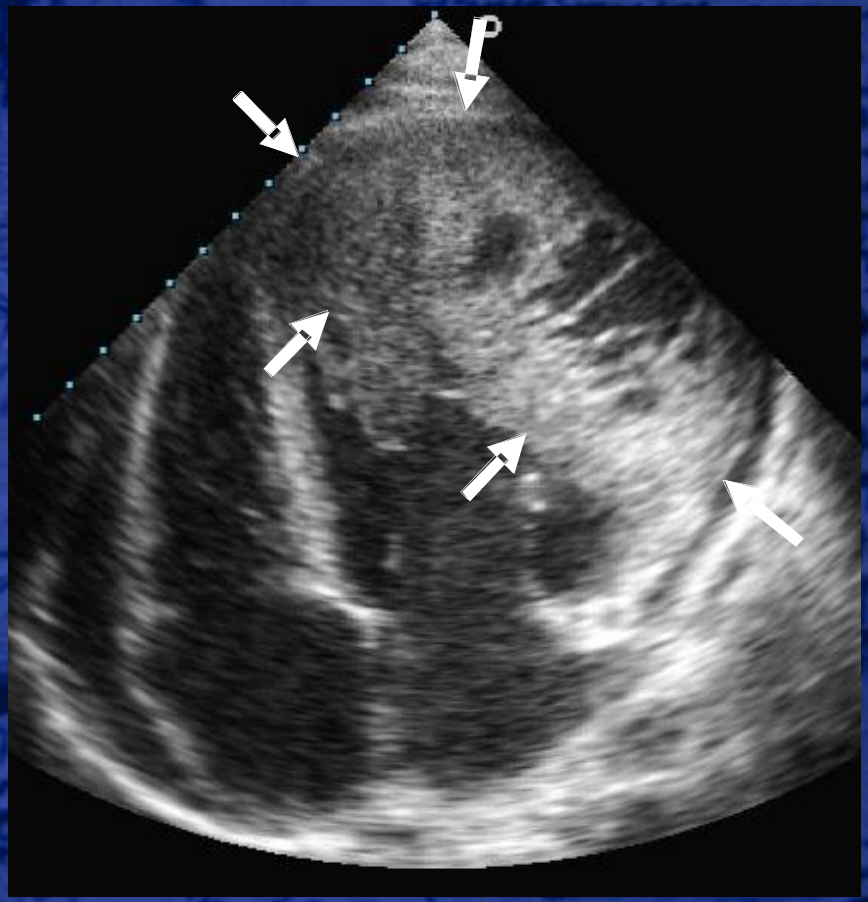

ETT

- Sarcome???
- Lymphome???

Tumeur maligne?

IRM: Probablement ni un lymphome ni un sarcome

Biopsies: lymphangiome cardiaque
(Tumeur bénigne extrèmement rare)

Bêta bloquants, DAI

Va bien après 5 ans de suivi

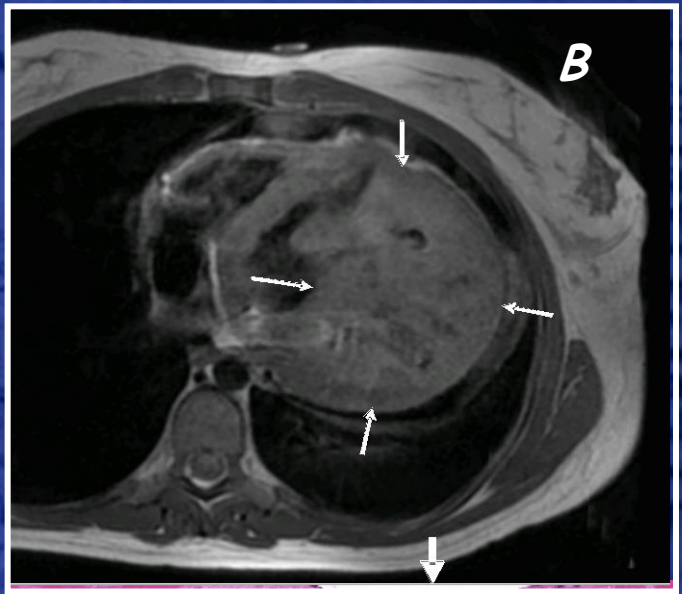

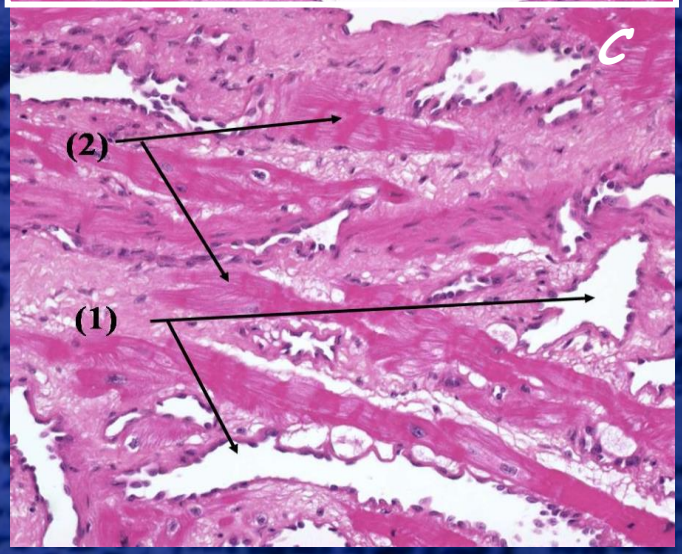

Conclusion

Le thrombus intra
cardiaque : le plus fréquent!

Myxome OG: mobile,pédiculé,
passage transvalvulaire

Méta > Sarcome

Lymphome en dg différentiel