Imagerie de l'embolie pulmonaire

Embolie pulmonaire aigue et HTAP post embolique

Pr JP Tasu, MD, PhD
Jean-pierre.tasu@chu-poitiers.fr

Objectifs

- Comprendre la prise en charge d'une suspicion d'embolie pulmaire
- Connaitre la sémiologie scanographique de l'embolie pulmonaire aigue et de l'HTAP post embolique
- Connaître les spécificités des forms graves d'embolie pulmonaire et en cas de grossesse

Quelques rappels

Notions générales

- Incidence
  - 3ème maladie cardio vasculaire la plus fréquente
  - Incidence annuelle 100-200 /100 000 habitants

- Mortalité
  - 317 000 décès par an dans les 6 principaux pays Européens
  - Sans traitement à 3 mois : 15-30%
  - Un an avec traitement : 1,5%

Perrier A et al, Arch Inter Med 2000
Carson JL, NEJM, 1992
Doukelis et al, JAMA 1998
Konstantinides SV, Euro Heart J 2019

Notions générales

- Clinique peu spécifique

Signes *	EP confirmée (n=1880)	EP non confirmée (n=528)
dyspnée	50%	51%
pleurésie	39%	28%
toux	23%	23%
Douleurs thoraciques	15%	17%
fièvre	10%	10%
hémoptysie	8%	4%
syncope	6%	6%
Douleur du mollet unilatérale	6%	5%
Signes de thrombose surale	24%	18%

- Hypoxie hypocapnie fréquente mais 40% des patients ont une Sa O_2 normale

* Pollack CV, Am J Coll Cardiol 2011

Les scores

- Score de Wells (Canadien)
- Score de Genève

Items	Version originale [1]	Version simplifiée[2]
ATCD de MTE	3	1
FC 75-94 bpm ≥95 bpm	 3 5	 1 2
Chirugie ou fracture dans le mois	2	1
Hémoptisie	2	1
Cancer	2	
Douleur du mollet unilatérale	3	
TVP	4	
Age > 65 ans	1	

Score à 3 niveaux	Version Originale[1]	Version simplifiée[2]	Probabilité d'une EP (%)[3]
Prob faible	0_3	0-1	10
Prob intermédiaire	4-10	2-4	30
Prob haute	≥ 11	≥ 5	65
Score à 2 niveaux			
Peu probable	0-5	0-2	12
Probable	>6	>3	30

1. Le Gal G, Ann Intern Med 2006; 2. Klok FA, Arch Intern Med 2008;

Les scores

- Pulmonary Embolism Rule-out Criteria (PERC)
  - 8 critères ;
    - Age < 50 ans
    - FC < 100 bpm
    - Sa02 > 94%
    - Absence de gonflement des mollets
    - Pas d'hémoptisie
    - Pas de traumatisme récent ou de chirurgie
    - Pas d'histoire de thrombose veineuse profonde
    - Pas de traitement hormonal

- La présence de tous ces critères exclut le diagnostic d'EP

Penaloza A, Lancet Haematol 2017
Freund Y, JAMA 2018.

Les D Dimers

- S'élève en cas de thrombose récente
- Est aussi élevé en cas de cancer, chez les patients hospitalisés, en cas d'infection sévère, d'inflammation et s'élève avec l'âge de la grossesse

- Spécificité diminue de 10% après 80 ans pour le diagnostic d'EP
- Cut-off adapté à l'âge (cohorte test de 3346 patients) *
  - Age x 10 μg/L après 50 ans
  - Permet d'exclure 30% des patients versus 6% si seuil de 500 μg/L

Konstantinides SV, Euro Heart J 2019; * Righini M, JAMA 2014

D Dimers et score clinique

- Etude YEARS (2946 patients, étude prospective multicentrique)
  - 3 items cliniques (signe de TVP, hémoptysies, EP plus probable qu'un autre diagnostic) ET D Dimers
  - EP exclut si
    - Aucun item clinique ET D Dimers < 1000 μg/mL
    - Ou un ou plus d'un item clinique et D Dimers < 500 μg/mL
  - Permet d'exclure 48% de patients versus 34% avec le seul score de Wells et un taux fixe de 500 μg/mL de D Dimers

van der Hulle T, Lancet 2017

L’imagerie

L'imagerie

- Angioscanner thoracique
  - Prospective Investigation On Pulmonary Embolism Diagnosis (PIOPED)
    - Sensibilité 83%
    - Spécificité 96%

Probabilité pré test d'EP	VPP, scanner négatif	VPP scanner positif
faible	96%	58%
intermédiaire	89%	92%
forte	60%	96%

Stein PD,. N Engl J Med 2006

L'imagerie

- Phléboscanner des membres inférieurs
  - Technique
    - Mollets jusqu'à la VCI sous rénale
    - Coupes 5 mm
    - Modulation de dose +++
    - Bas de contention sur les jambes
  - Mais insuffisament validé
  - Nette augmentation de dose (x 500 à 2000)

Konstantinides SV, Euro Heart J 2019

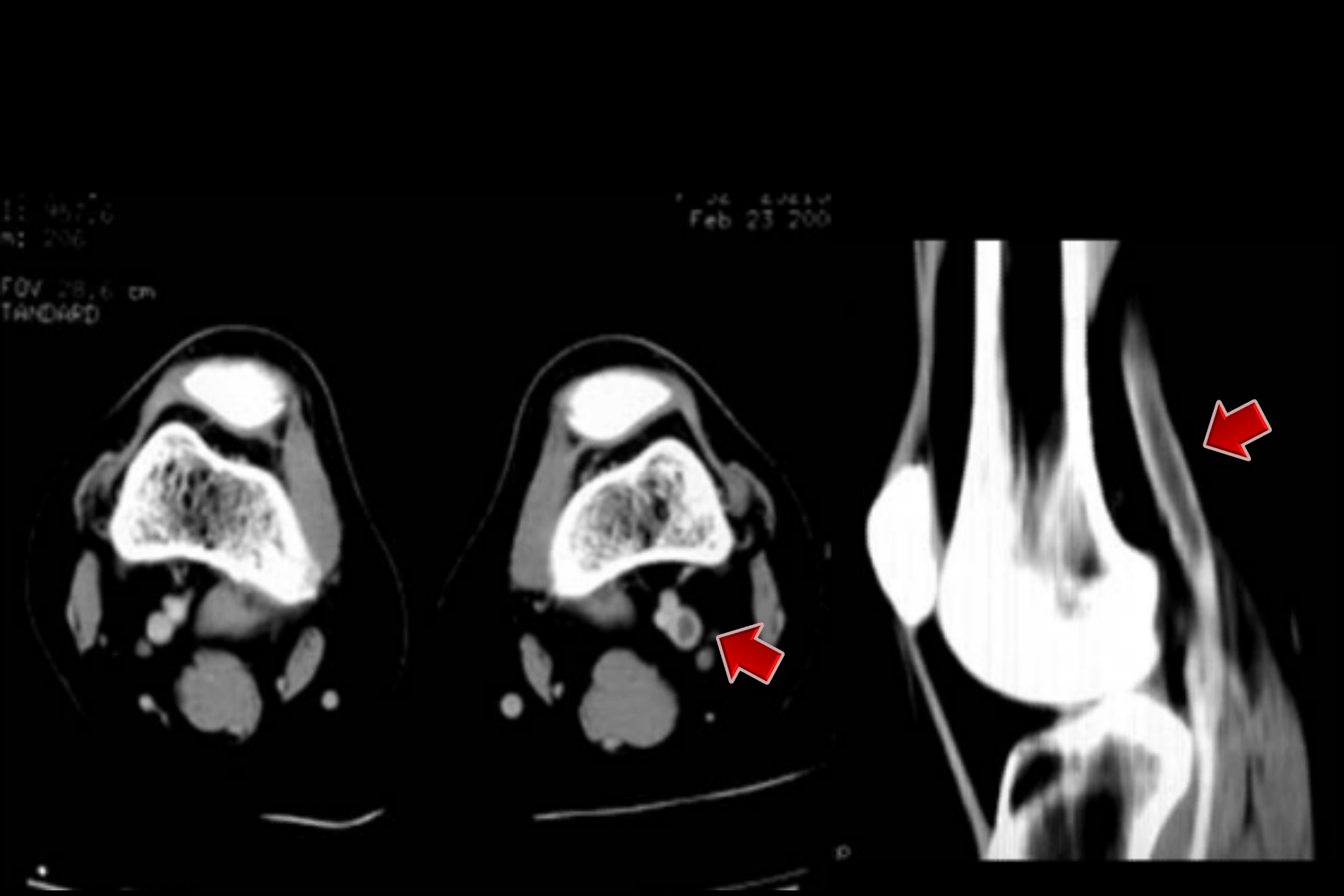
Feb 23 200
FOV 28.6 cm
TANDARD

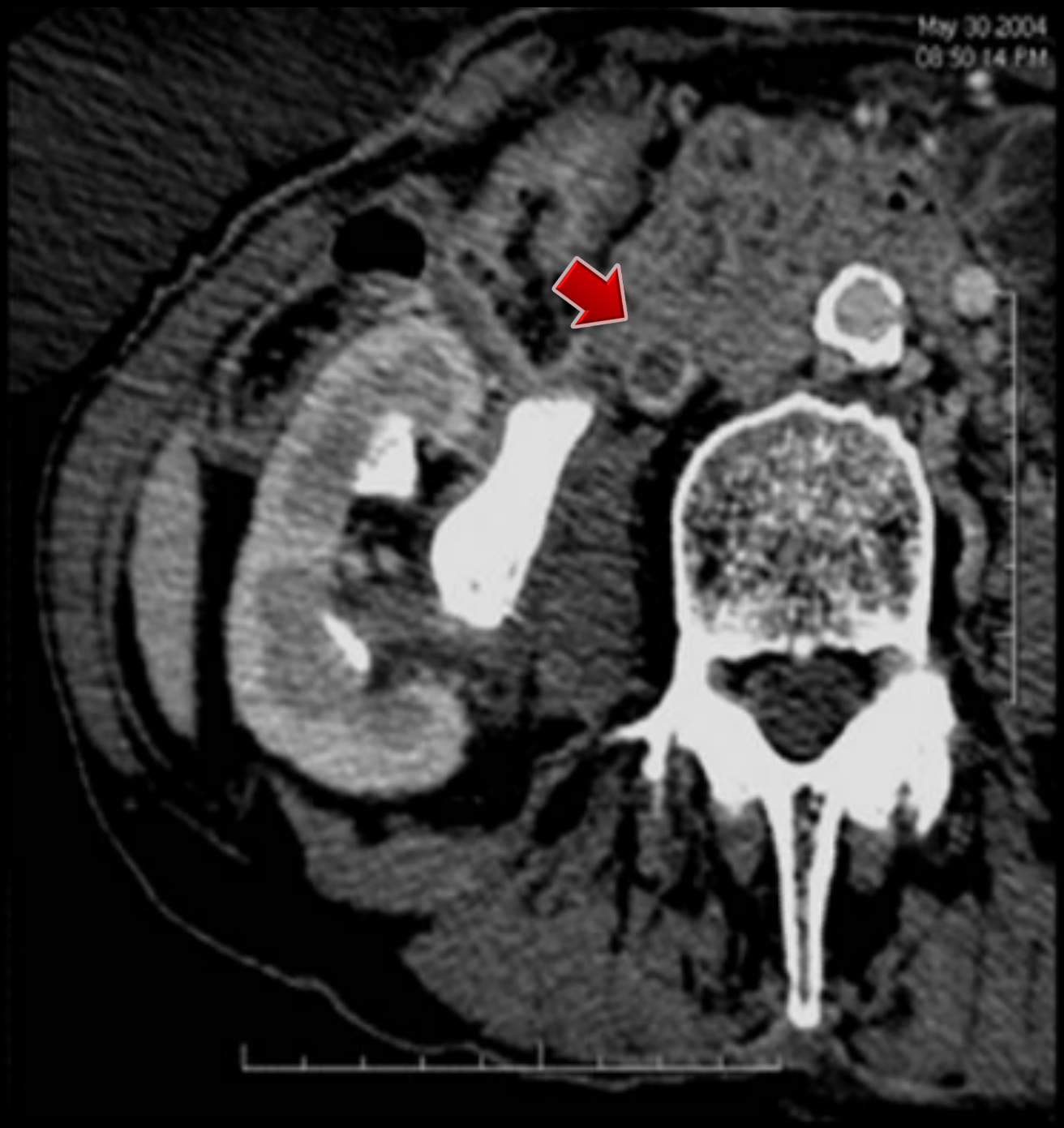
May 30 2004
08:50:14 PM

L'imagerie

- Phleboscanner des membres inférieurs
  - Valeur ajoutée en faveur d'une maladie thrombotique dans 15 à 35% des cas par rapport aux US
  - Non recommandé avant 40 ans pour certains
  - Non recommandé selon l'ESC (recommendations 2019)

Loud PA AJR 2000
Subramaniam RM Aust Radiology 2006
Konstantinides SV, Euro Heart J 2019

L'imagerie

- Scintigraphie
  - Ventilation (xénon 133, Krypton 81, technetium 99m) attendue normale et perfusion; défect (mismatched)
  - Trois types de résultats; normal (exclu l'EP), forte probabilité, non conclusif
  - Taux de non conclusif autour de 50%
  - En cas de forte probabilité;
    - PIOPED II ; forte probabilité confirme l'EP[1]
    - Autres études [2, 3]; VPP insuffisante si probabilité clinique faible
  - Pourrait être préférée en cas de radio normale, chez les jeunes, ou en cas de CI au scanner (allergie avérée au produit de contraste, IR sévère) ou de grossesse

1- Anderson DR, JAMA. 2007; 2- Sostman HD, Radiology 2008; 3- Roy PM, BMJ 2005

L'imagerie

- SPECT CT (single-photon emission computed tomography CT ± scanner)
  - Diminue le taux d' examens non diagnostiques entre 0 et 5%
  - Mais
    - études rétrospectives
    - Techniques SPECT variables
    - Critères diagnostiques de l'EP variables
  - Validation pas encore effective

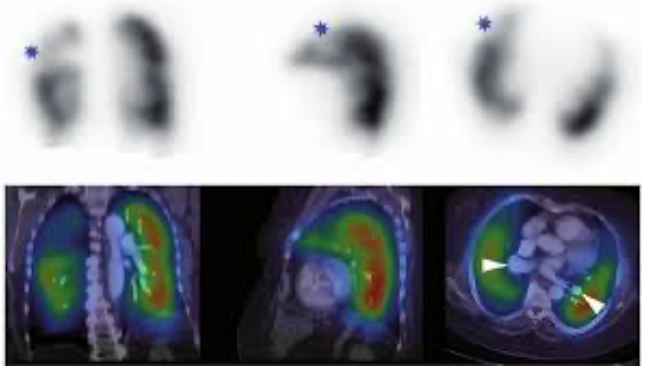

Konstantinides SV, Euro Heart J 2019

L'imagerie

- Echocardiographie
  - Non recommandée en cas d'EP stable hémodynamiquement
  - En cas de suspicion d'EP hémodynamiquement instable
    - l'absence de signes de surcharge droite ou de dysfonction droite exclut quasiment l'EP
    - La présence de signes de surcharge (*60/60 sign, Mc Connel sign*, thrombi dans le cœur droit en particulier) indique un traitement par reperfusion

Konstantinides SV, Euro Heart J 2019

L'imagerie

- Angiographie pulmonaire
  - Invasif ; mortalité 0,5%, complications 1-5% [1]
  - Uniquement à visée thérapeutique

- IRM [2,3]
  - Pas d'irradiation, pas de produit de contraste iodé
  - Sensibilité sans doute assez faible (résultats discordants)
  - Nombreux examens non conclusifs
  - Une étude en cours (MRA négative + examen US négatif exclu la MTE); Clinicaltrials.gov National Clinical Trial (NCT) number 02059551

1. Stein PD, Circulation 1992; 2. Revel MP. J Thromb Haemost 2012; 3-Pahade JK et al, Radiographics 2009

L'imagerie

- Protocole IRM
  - Séquence ciné axial et coronale
  - Séquence après injection de gadolinium +++

Pahade JK et al, Radiographics 2009

L'imagerie

- Angio MR pulmonaire et veineuse des MI
  - 2,1% d'échec technique
  - Permet 17% de diagnostics de maladie thrombo embolique en plus par rapport au Doppler
  - Agrément inter-observateur de 1 ! (1)
  - Performance ~ scanner
  - MAIS, peu disponible, résultats à confirmer sur de grandes séries

Kluge et al, AJR 2005
Hosch et al Emerg Radiol 2013
(1) Zhang et al Int J Cardiol 2013

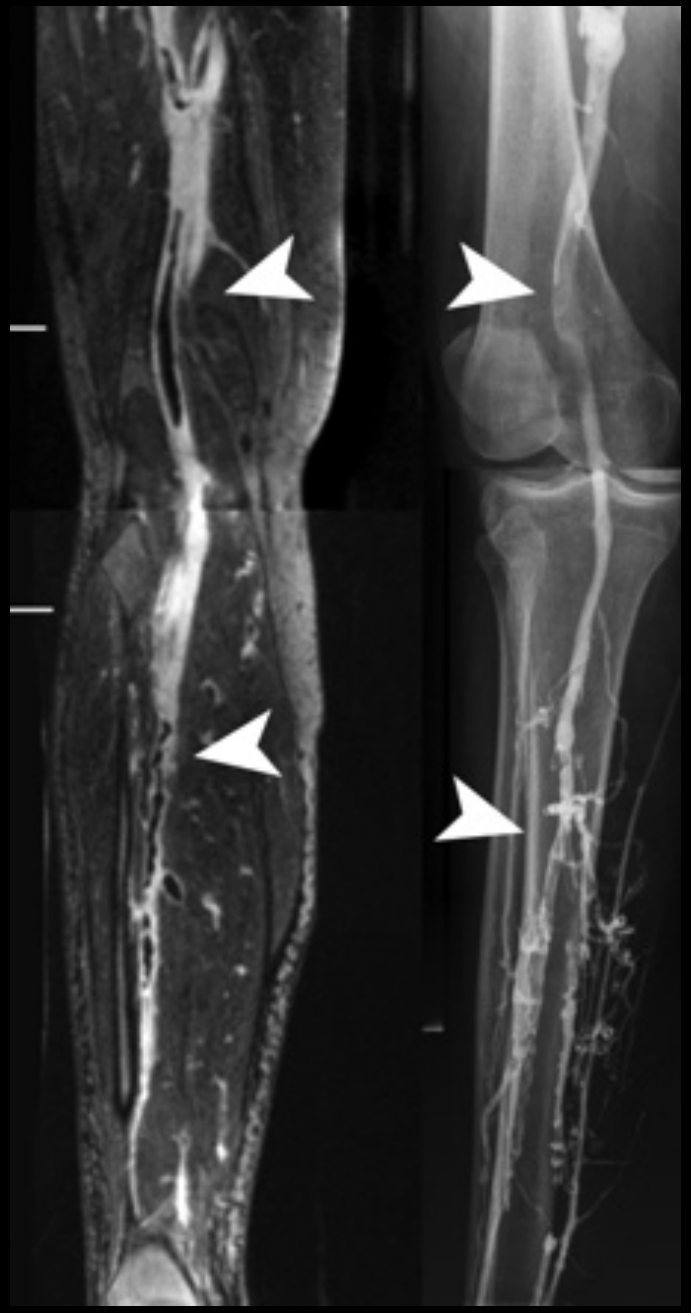

Kluge et al, AJR 2005

L'imagerie ; pour résumer…

	force	limites	dose
Angioscanner	Accès Excellante performance diagnostique Forte validation Faible taux de non conclusif (3-5%) Diagnostic alternatif Temps d'acquisition court	Injection d'iode Intérêt clinique des EP sous segmentaire non connu dose	3-10 mSv Thorax et seins
V/P scintigraphie	Peu cher Peu de contre indication forte validation	Disponibilité Variation interobservateur Non conclusif dans 50% Diagnostic alternatif?	2 mSv Corps entier
V/P SPECT	Peu de contre indication Taux de non conclusif <3% Interprétation binaire (oui/non)	Variabilité des techniques Variabiltié des critères diagnostiques Diagnostic alternatif? Pas d'étude prospective	2 mSv Corps entier
Angiographie	Historique Score de gravité	Invasif disponibilité	10-20 mSv

L’angioscanner en détails

Angio scanner pulmonaire

- Protocole;
  - Coupes millimétriques ou infra millimétriques
  - 120 Kv (moins si possible)
  - Adapter les mAs à la morphologie du patient
  - Injection PdC 350 à 400, 50-80 ml
  - 4 ml/s
  - Bolus tracking
  - Confère CIRTACI : http://www.sfrnet.org/rc/org/sfrnet/htm/Article/2008/mie-20080918-000000-11514/src/htm_fullText/fr/Fiche%20Généralités%20VASCULAIRE_5_3.pdf)

cirtaci

Optimisation des doses de produits de contraste en tomodensitométrie vasculaire

I. Généralités

La justification et l'optimisation sont, comme pour les radiations ionisantes, à la base de l'utilisation des produits de contraste iodés. Ils ne doivent être injectés que s'ils peuvent apporter des informations utiles au diagnostic, avec la quantité d'iode nécessaire et suffisante. L'évolution technologique des scanners permet une acquisition rapide, une zone d'exploration large, une modulation des kV et des mAS, et une optimisation de la qualité d'image et des doses de RX grâce aux nouveaux algorithmes (reconstruction itérative et bientôt intelligence artificielle).
Pour les protocoles vasculaires, c'est le débit d'administration d'iode qui est le facteur clé à optimiser. L'abaissement du kilovoltage permet de diminuer la dose d'exposition aux rayons X et la dose de produit de contraste nécessaire.
Une optimisation des protocoles d'injection adaptée à chaque machine doit être réalisée.

Cette fiche se propose une démarche à suivre méthodique pour optimiser les examens selon les protocoles classiques à 120 kV, en détaillant le protocole embolie pulmonaire qui est un des plus difficile à mettre en place puis pour optimiser la réduction d'exposition aux rayons X et de dose de contraste utile en réduisant les kV à 100.

II. Définitions et formules

- Débit d'administration d'iode (DAI) :
- **DAI g/sec = Concentration du PdC (g/L) x Débit injection (L/sec)**

Avec PdC = produit de contraste ; g = gramme ; L = litre ; sec = seconde.

Le critère de qualité est d'obtenir un rehaussement vasculaire ≥ 300 UH.
Selon la littérature, le débit d'iode à 120 kV doit se situer entre 1,2 et 1,6 g I/sec en vasculaire général et de 2 g I/ sec pour les coronaroscanners. Le tableau 1 donne ainsi les débits d'injection correspondants en fonction de la concentration du produit :

		Débit d'iode (gI/sec)		
		1,2	1,6	2
		Vitesse	Vitesse	Vitesse
Concentration	300	4	5,3	6,7
	320	3,8	5	6,3
	350	3,4	4,6	5,7
	370	3,2	4,3	5,4
	400	3	4	5

***Tableau 1 :** Débit de l'injecteur en mL/sec en fonction du débit d'administration d'iode et de la concentration du produit.*

Angio scanner pulmonaire

- Faut il un gating cardiaque?
  - En faveur : artéfact en zones paracardiaque
  - Contre : dose++, ne marche pas toujours

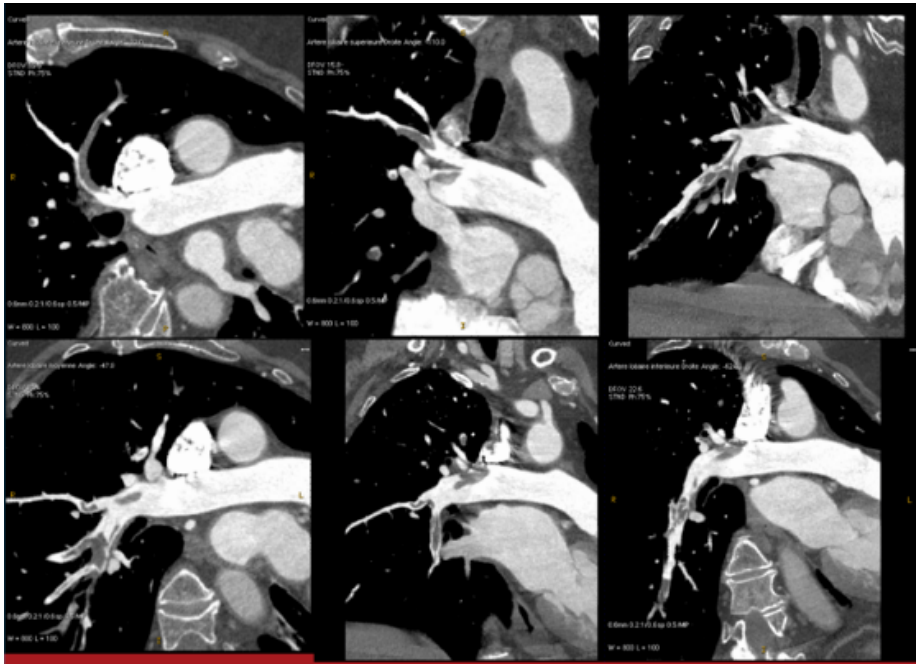

Les signes directs

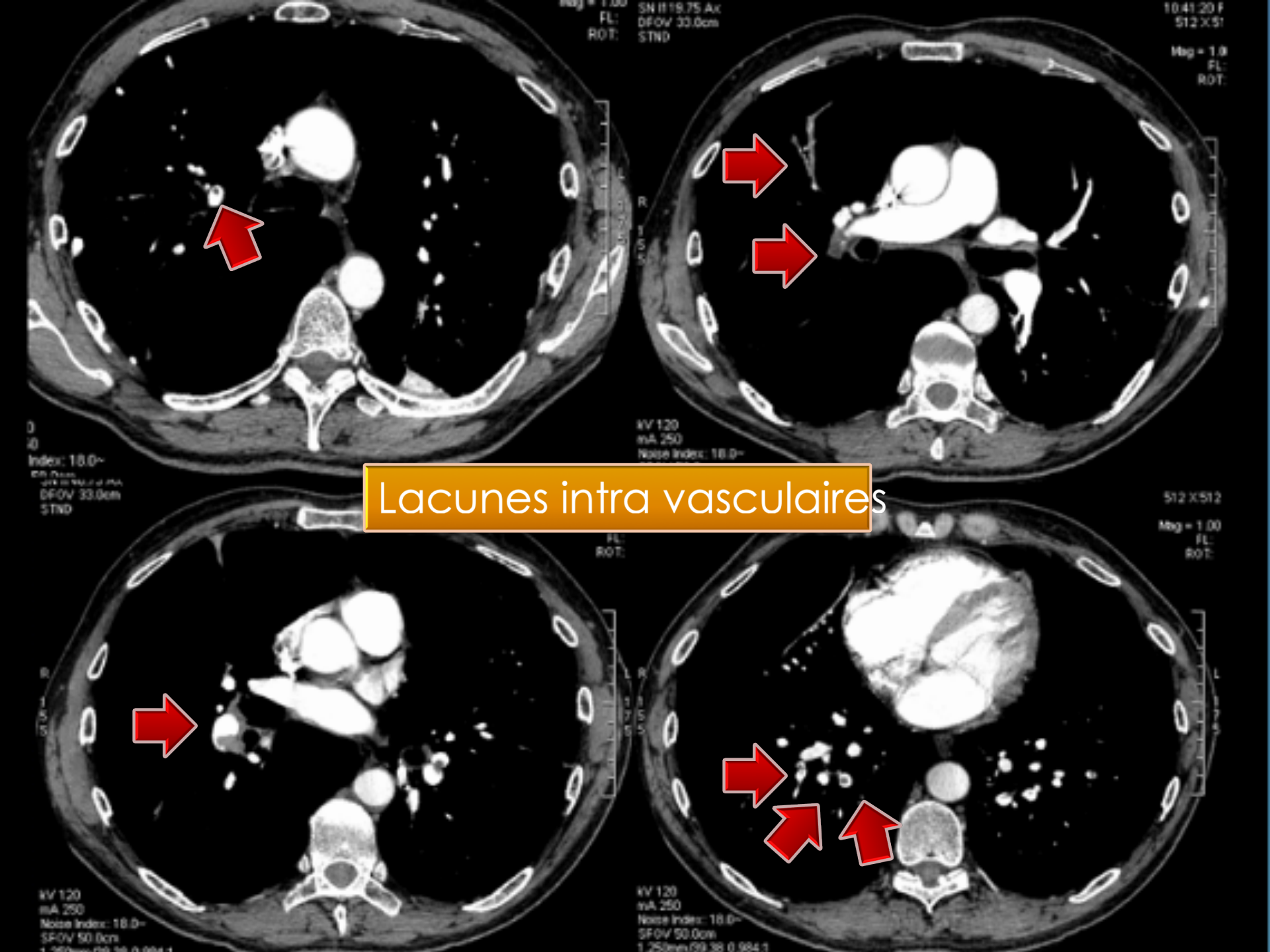
Lacunes intra vasculaires

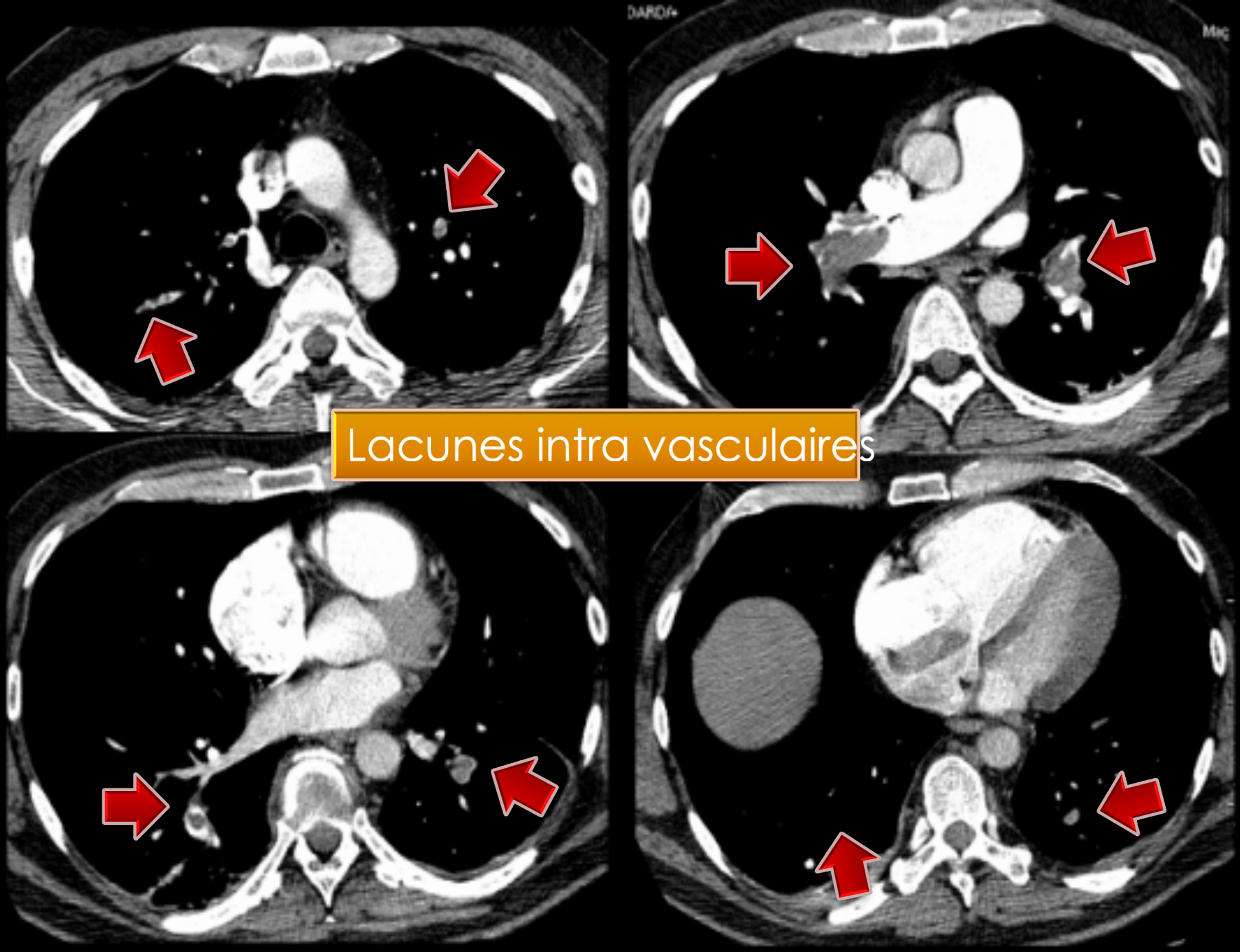
Lacunes intra vasculaires

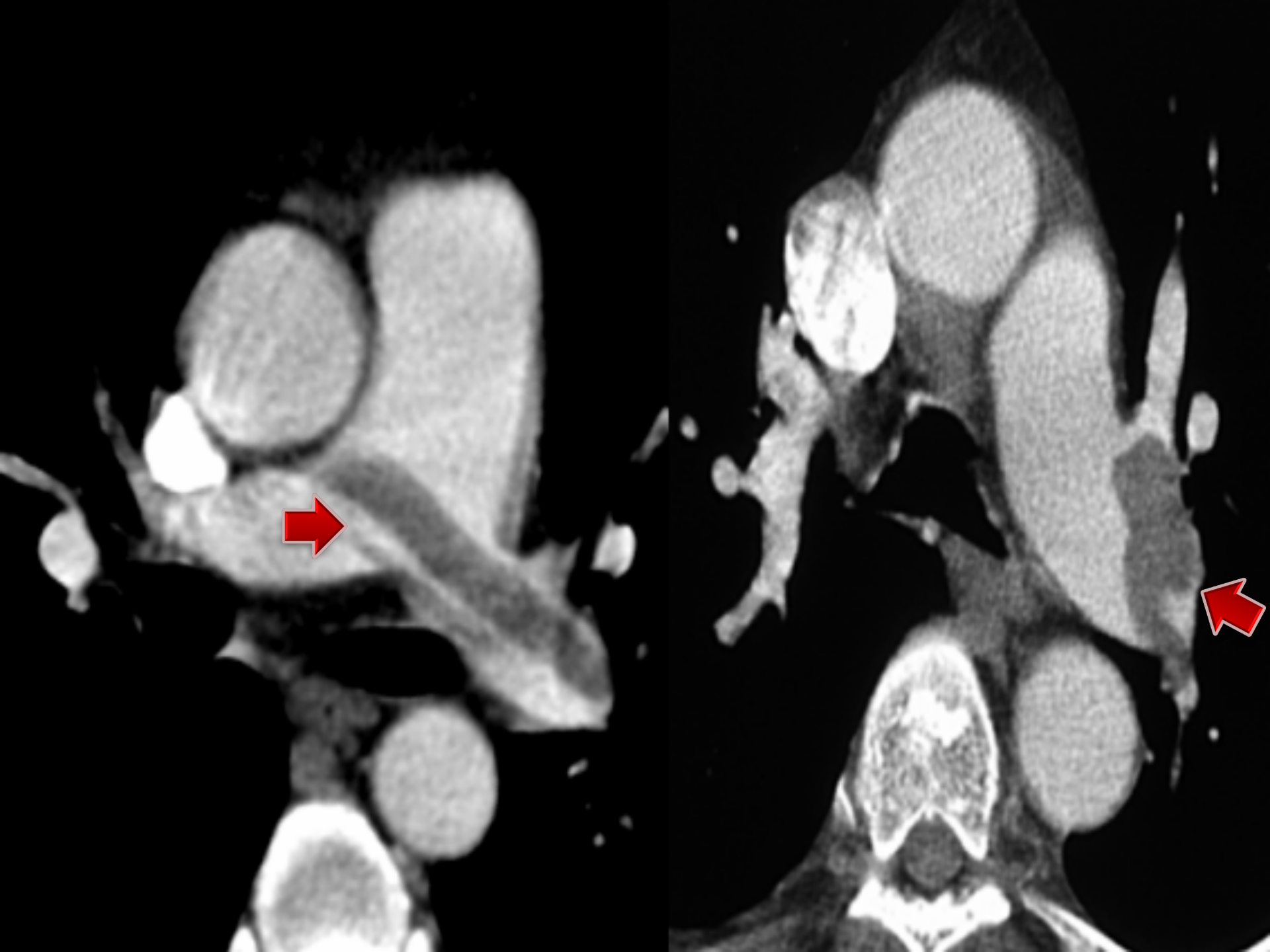

Reconstruction 3D?

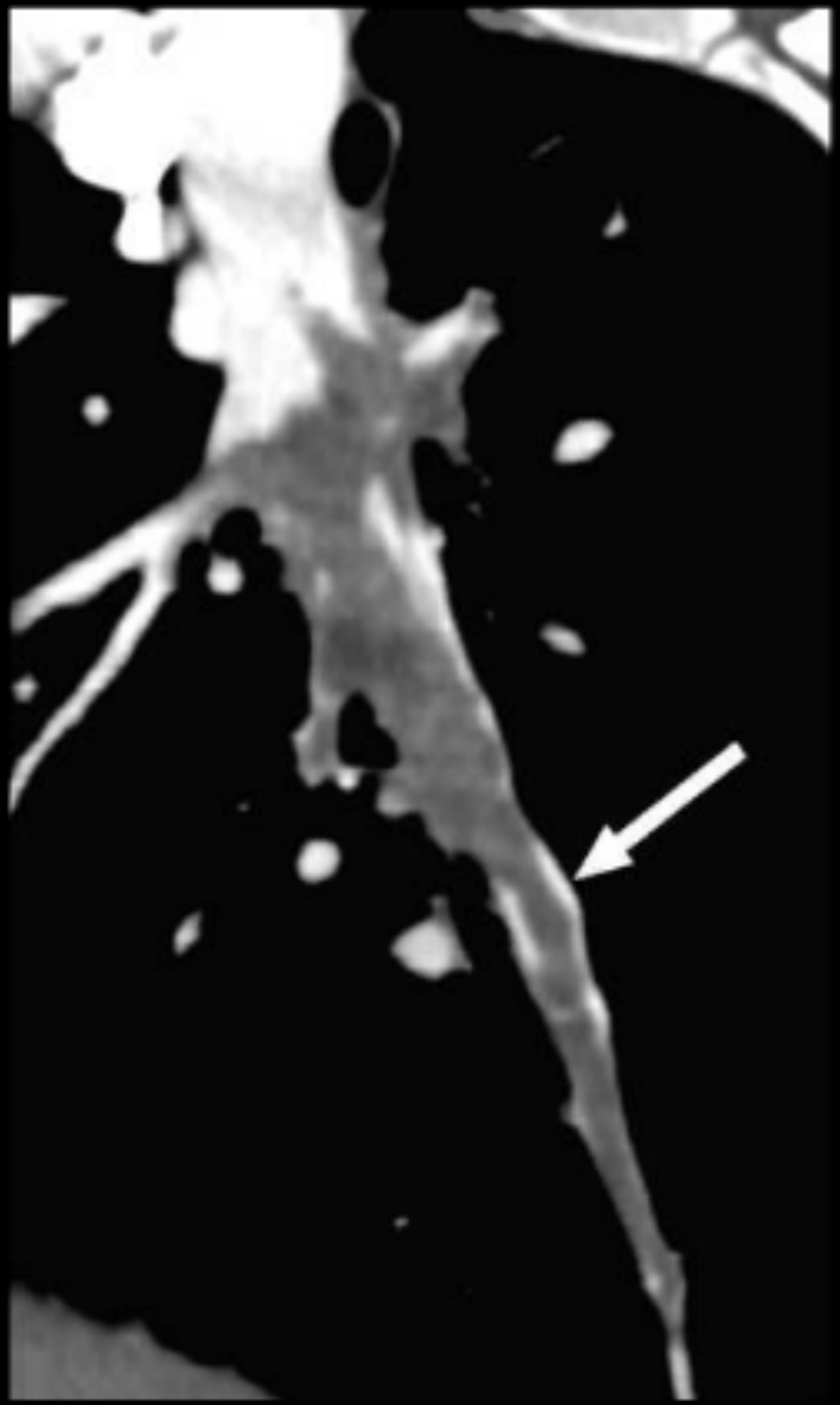

Les fausses images

- Artéfacts de dilution
  - Interfaces floues
  - Densité hétérogène
  - Coupes avant et après

- Ganglions..

Les fausses images

- Défauts d'opacification
  - En cas de condensation pulmonaire

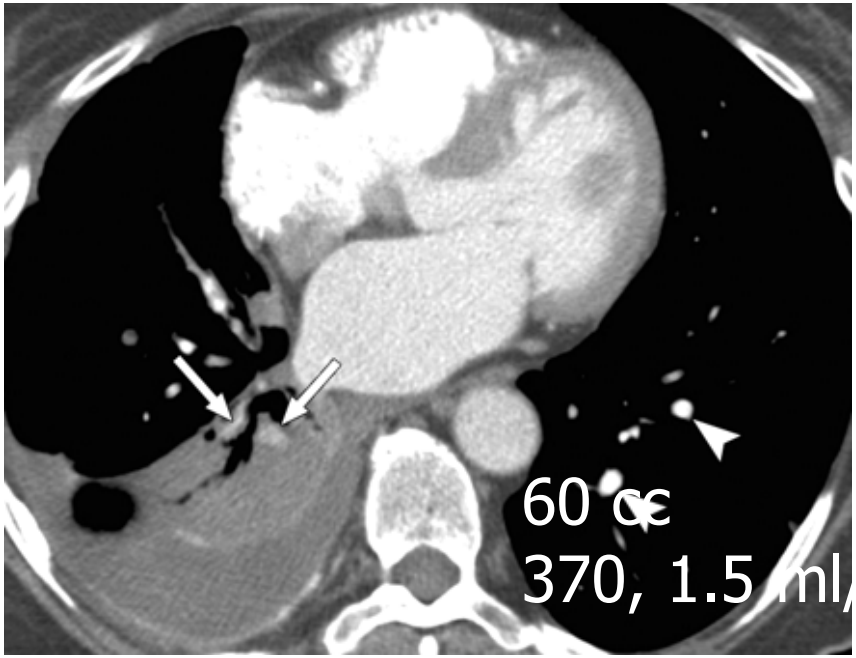

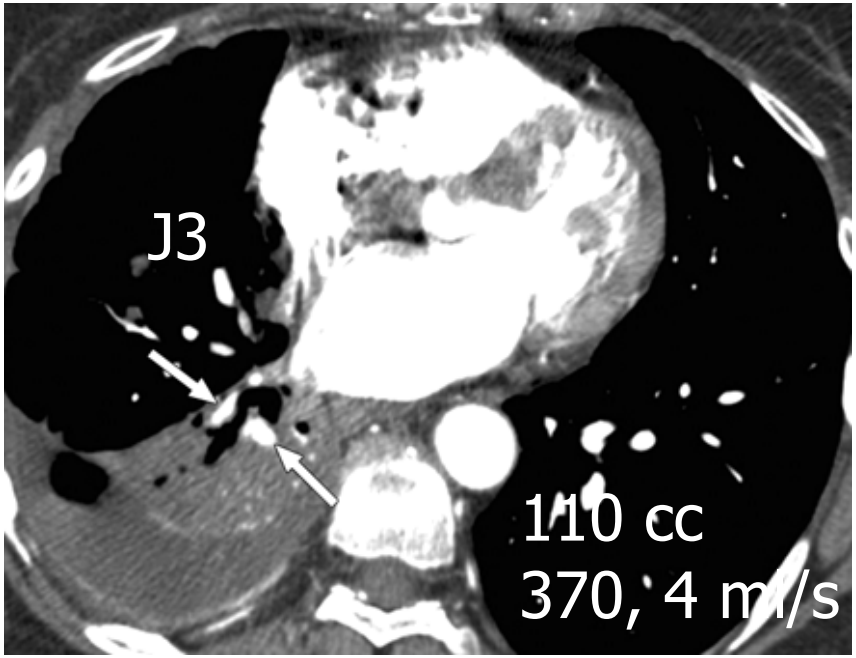

Les fausses images

- Les embolies non cruoriques

CHC

Les signes indirects

Les signes indirects (peu spécifiques)

- L'épanchement pleural (35%)
- Elévation de la coupole diaphramatique
- Diminution locale de la vascularisation (Westermrk's sign)
- Elargissement de l'artère pulmonaire (20%)
- Elargissement ou diminution des cavités cardiaques

Les signes indirects (peu spécifiques)

L'infarctus pulmonaire

- Inconstant (10-15%)
  - Surtout si autres cardiopathies sous jacentes
  - Sujets agés
- Typiquement triangulaire à base pleurale
- De forme très variable

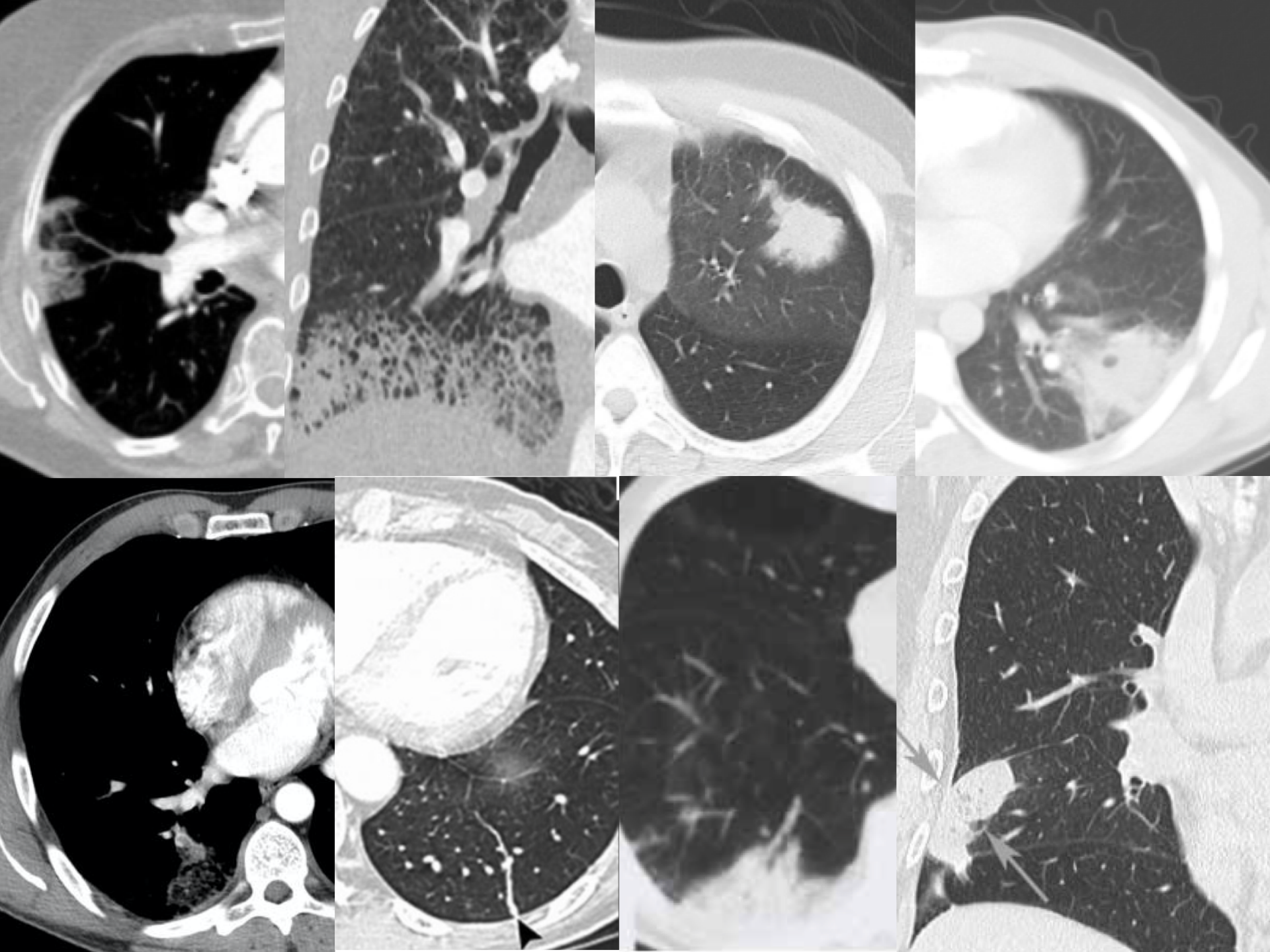

Conduite à tenir

Trois présentations cliniques

- EP aiguë à hauts risques

Instabilité hémodynamique

Syncope

Insuffisance respiratoire

- EP à risques faibles

- HTAP post embolique

EP aigue à haut risque

- Sur le plan hémodynamique, présente au moins 1 des signes suivants

Arrêt cardiaque	Choc obstructif	Hypotension persistante
Besoin d'une réanimation cardio pulmonaire	TA systolique < 90 mmHg ou nécessité de vasopresseurs pour maintenir au moins 90 mmHg	TA systolique < 90 mmHg or chute $\geq 40\ mmHg$, durant plus de 15 min
	ET	ET
	Défaut de perfusion (confusion, peau froide, oligo anurie, augmentation des lactates)	Non causée par une arythmie, une hypovolémie ou un sepsis

Konstantinides SV, Euro Heart J 2019

Evaluation du risque; PESI et sPESI

Paramètres	Version originelle [1]	Version simplifiée [2]
Age	Age en année	1 point si > 80 ans
homme	+10 points	-
cancer	+30 points	1 point
Insuffissance cardiaque chronique	+10 points	1 point
Maladie pulmonaire chronique	+10 points	
FC ≥ 110 Bpm	+20 points	1 poin
TAs<100 mmHg	+30 points	1 poin
FR> 30 respirations/min	+20 points	-
Température < 36°C	+20 points	-
Altération mentale	+60 points	-
Sa 02 < 90%	+20 points	1 poin

Version originelle	Version simplifiée
Classe I ≤ 65 points Mortalité à 30 jours 0-1,6%	**0 points** Mortalité à 30 jour 1% (95% IC 0-2,1%)
Classe II: 66-85 points Mortalité 1,7-3,5%	
Classe II : 86-105 points Mortalité 3,2-7,1%	**≥ 1 point** Mortalité à 30 jour 10,9% (95% IC 8,5-13,2%)
Classe IV : 106-125 points Mortalité 4-11,4%	
Classe V > 125 points Mortalité 10-24,5%	

1-Aujesky D, Am J Respir Crit Care Med 2005; 2-Jimenez D, Arch Intern Med 2010

Evaluation du risque

Mortalité précose (30 jours)		Indicateurs de risques				Prise en charge
		Instabilité hémodynamique	Signe clinique de gravité et/ou PESI classe II-V ou sPESI ≥ 1	Dysfonction ventricule Droit sur l'ETT ou le CT	Troponine élevée	
Haute (> 15%)		+	+ (1)	+	(+)	Discuter thrombolyse ou embolectomie
Intermédiaire (3-15%)	haut	-	+ (2)	+	+	hospitalisation
	bas	-	+ (2)	Un ou aucun positif		hospitalisation
Bas (>1%)		-	-	-	**Evaluation optionnelle si évalué, négatif**	**Traitement ambulatoire ou sortie précoce**

1- une instabilité hémodynamique avec une EP confirmée au CT et ou une dysfonction VD à l'ETT sont suffisant pour classer le patient à haut risque
2- la présence de signes de dysfonction VD (ETT ou CT) ou une élévation des marqueurs cardiaques peuvent être présents malgré un PESI I-II ou un PESIs à O. Ces patients doivent être classés intermédiaire

Adapté de Konstantinides SV, Euro Heart J 2019

Algorythme pour les patients à haut risque

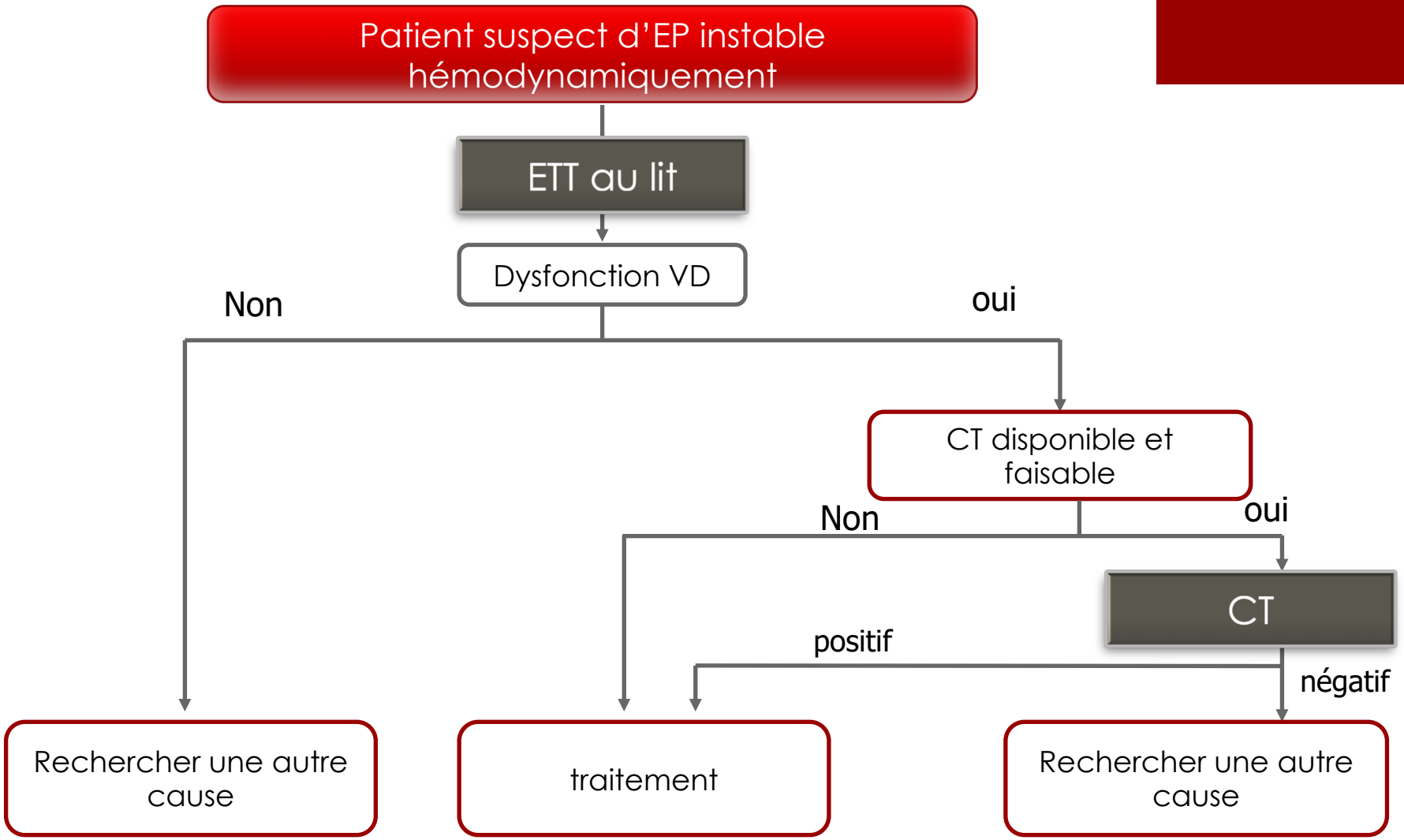

CT= computed tomography (scanner)

Konstantinides SV, Euro Heart J 2019

Algorythme pour les patients sans instabilité

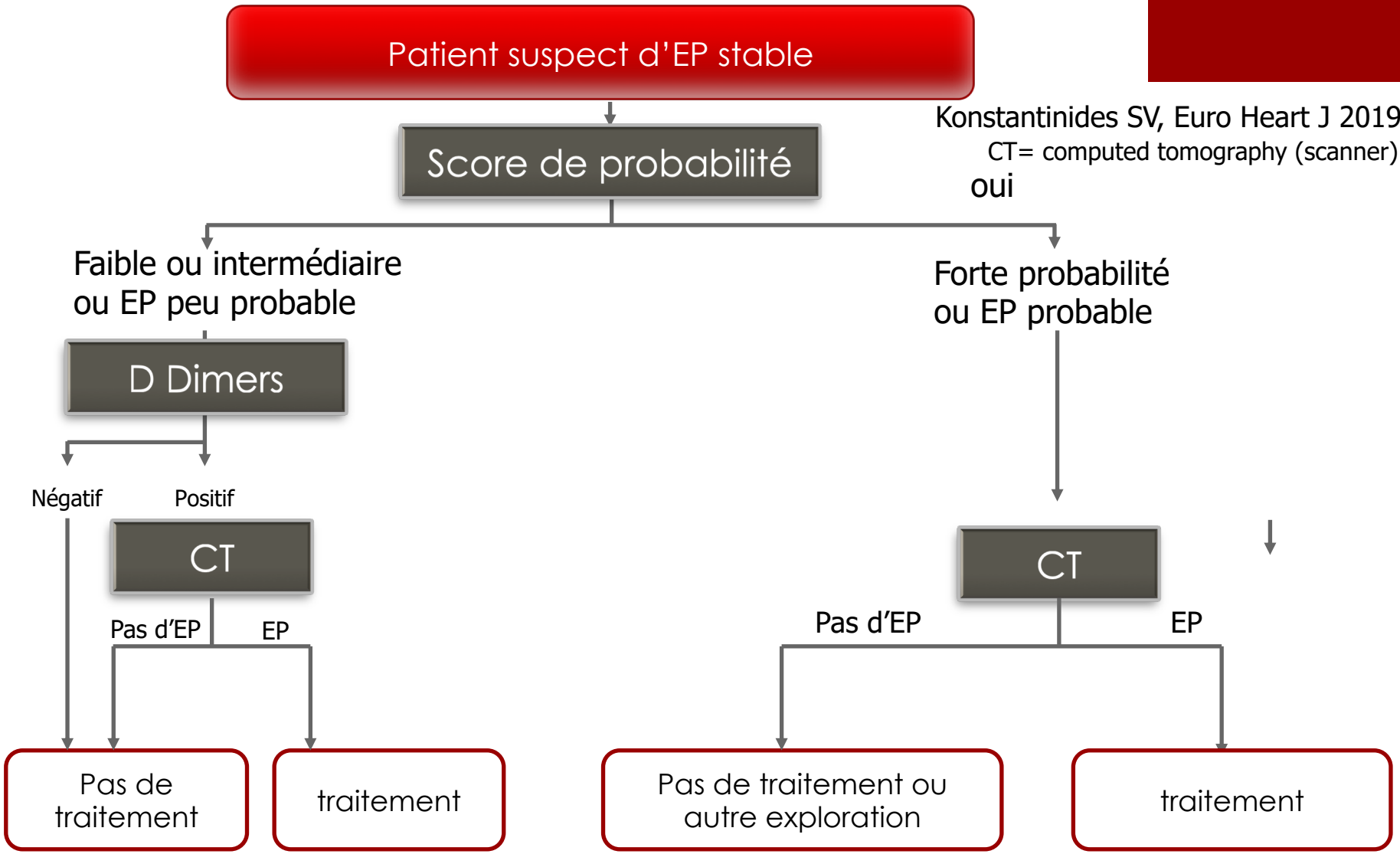

Konstantinides SV, Euro Heart J 2019

CT= computed tomography (scanner)

Il existe de nombreuses autres recommandations…

Nice Guidelines 2015 (National Institute for Health and Care Excellence)

- Wells > 4 ;
  - Scanner (ou Traitement et scanner dans un 2ème temps)
  - Scanner négatif ; Doppler MI si suspicion clinique
- Wells ≤ 4;
  - D Dimers;
    - Positifs ; Scanner (ou traitement et scanner dans un 2ème temps
    - Négatifs ; arrêt

- Allergie, IR ; scintigraphie V/P

https://www.nice.org.uk/guidance/cg144/chapter/1-Guidance#diagnosis-2 accessed July 2015

Il existe de nombreuses autres recommandations…

« PERC » : pour les risques faibles (Wells <4)

- Si les 8 critères sont négatifs, taux d'EP < 1,4%

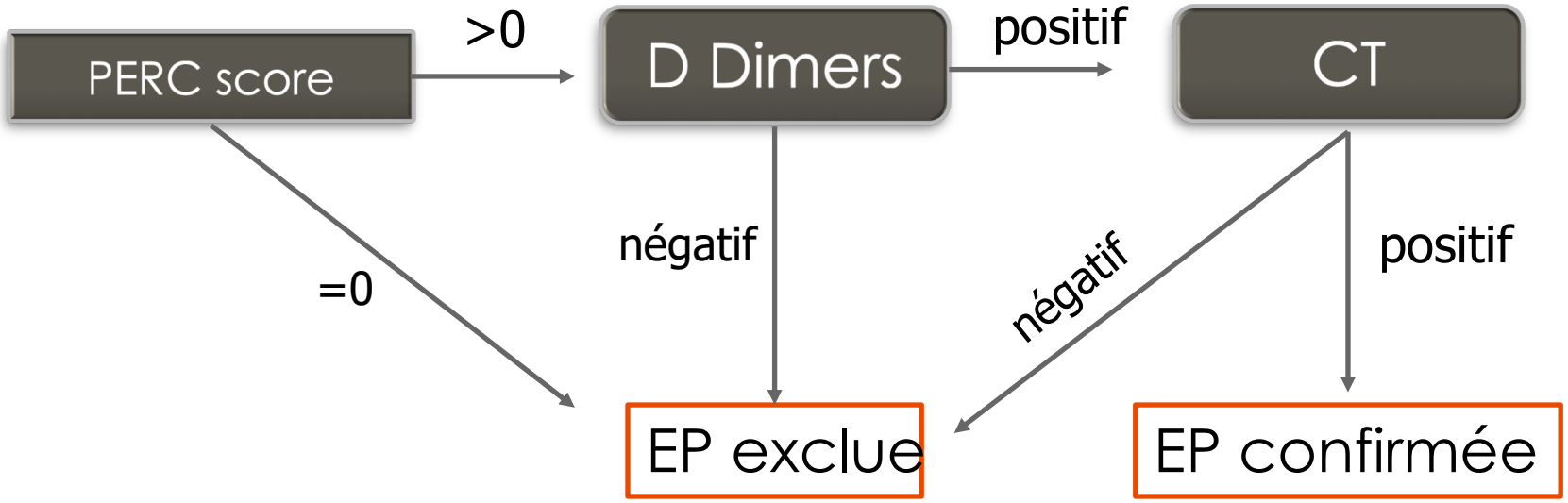

Bokobza J, Am J Emerg Med. 2014

Évaluer la gravité en imagerie

Critères pronostiques en échographie (ETT)

paramètres	nb	design	critère	mortalité	OR	Se	Sp	VPN	VPP	1er auteur, année
Dysfonction VD	1249	meta analyse	variable	toutes	2,4	74	54	98	8	de Miguel-Diez J, 2014
Ratio diamètre VD/VG	782 411	Prospective prospective	≥ 1 ≥ 1	toutes Post EP Post EP ou thrombolyse	35,7 8,9 3,9	21 50 61	83 83 73	96 99 97	6 4 13	Dentali F, 2016 Lehnert P, 2018
TAPSE	782 411	Prospective prospective	$\leq 16\,mm$ $< 16\,mm$	Toutes Post EP Post EP ou thrombolyse	2,4 4,4 27,9	34 50 82	82 82 85	96 99 99	8 3 21	Dentali F, 2016 Lehnert P, 2018
Mc Connel sign	411	prospective	présent	Post EP ou thrombolyse	3,6	45	82	97	12	Lehnert P, 2018
Thrombis droit	15220 12955	Meta analyse	préent	Toutes Post EP	3,0 4,8	13 26	97 97	96 99	17 10	Barco S , 2016

Mortalité dans les 30 jours après le diagnostic d'EP

Critères pronostiques en scanner

paramètres	nb	design	critère	mortalité	OR	Se	Sp	VPN	VPP	1er auteur, année
Diamètre VD/VG	4395 2698	Méta analyse	≥ 1.0	Toutes Post EP	2,5 5.0	- -	- -	- -	- -	Cohen AT 2007
Ratio volume VD/VG	260	Prospective	> 1.2	toutes	6,5	85	45	97	11	Jimenez D, 2016
Ratio volume OD/OG	636	rétrospectif	> 1.2	toutes	2,1	64	52	91	17	Roy PM, 2006
Reflux VCI	1649	Méta analyse	présent	toutes	-	-	-	-	-	Cohen AT 2007

Mortalité dans les 30 jours après le diagnostic d'EP

Le rapport VD/VG

Vue axiale strict

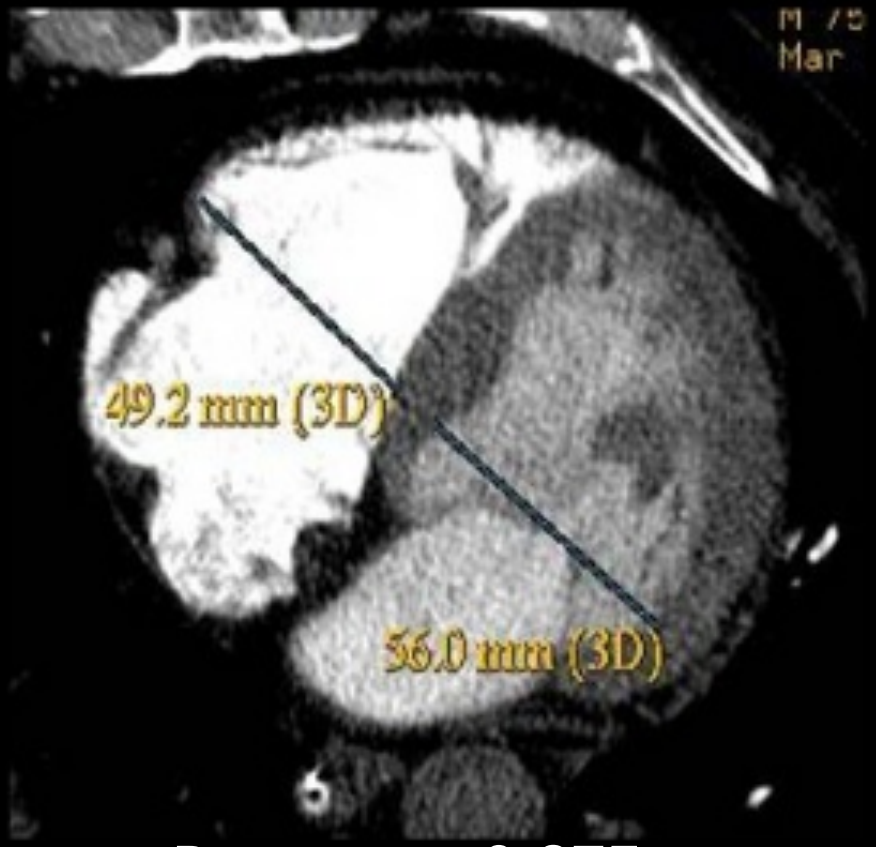

Rapport = 0,875

Vue reformatée 4 cavités

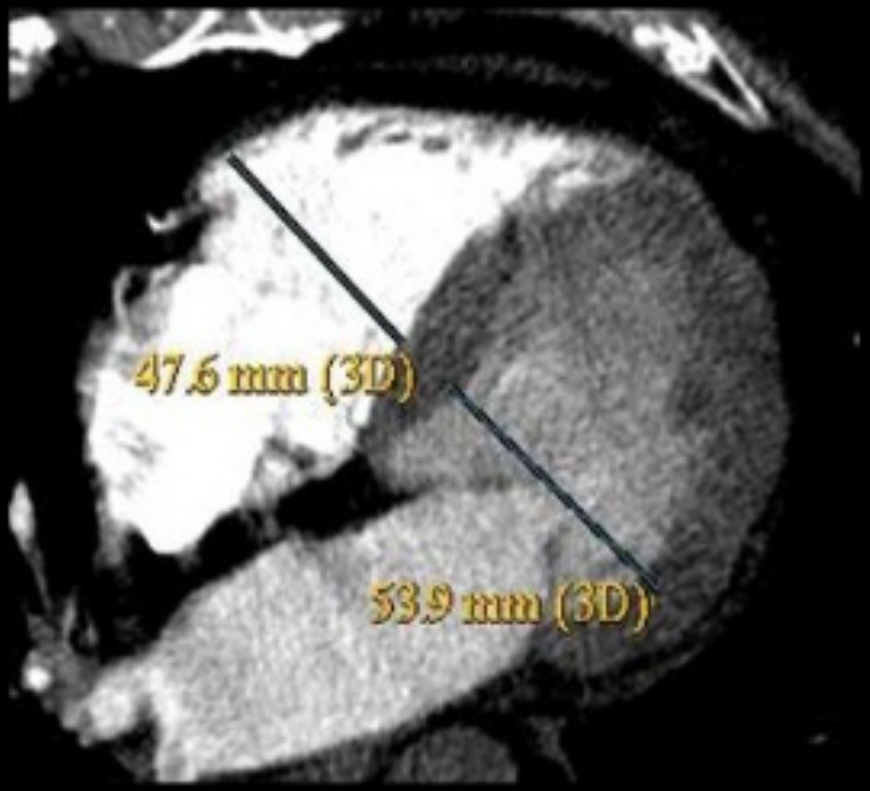

Rapport = 0,88

Reproductibilité inter observateur moyenne…

Araoz PA et al Radiology 2007

EP massive

Après traitement

OG

VD

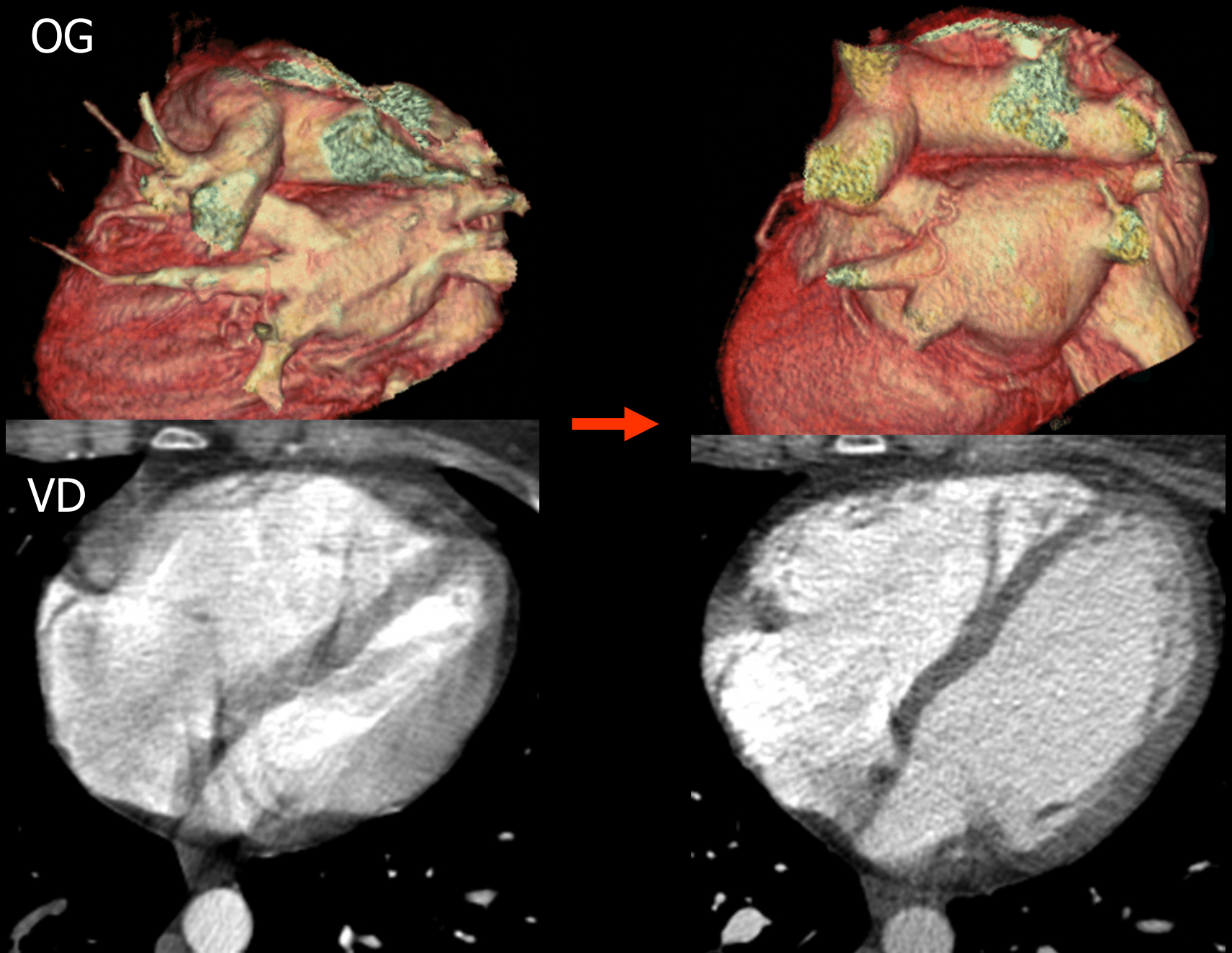

Autres critères pronostiques en imagerie

- Le septum paradoxal
- Les index d'obstruction artérielle
- Le diamètre moyen des artères pulmonaires (augmenté)
- Distensibilité pulmonaire (diminuée)
- Diamètre de la veine azygos, de la veine cave

- Peu reproductible et/ou études rétrospectives et/ou peu significatives

Qanadli S et al, AJR 2001
Araoz PA et al Radiology 2007
Ocak et Frurhman, AJR 2008

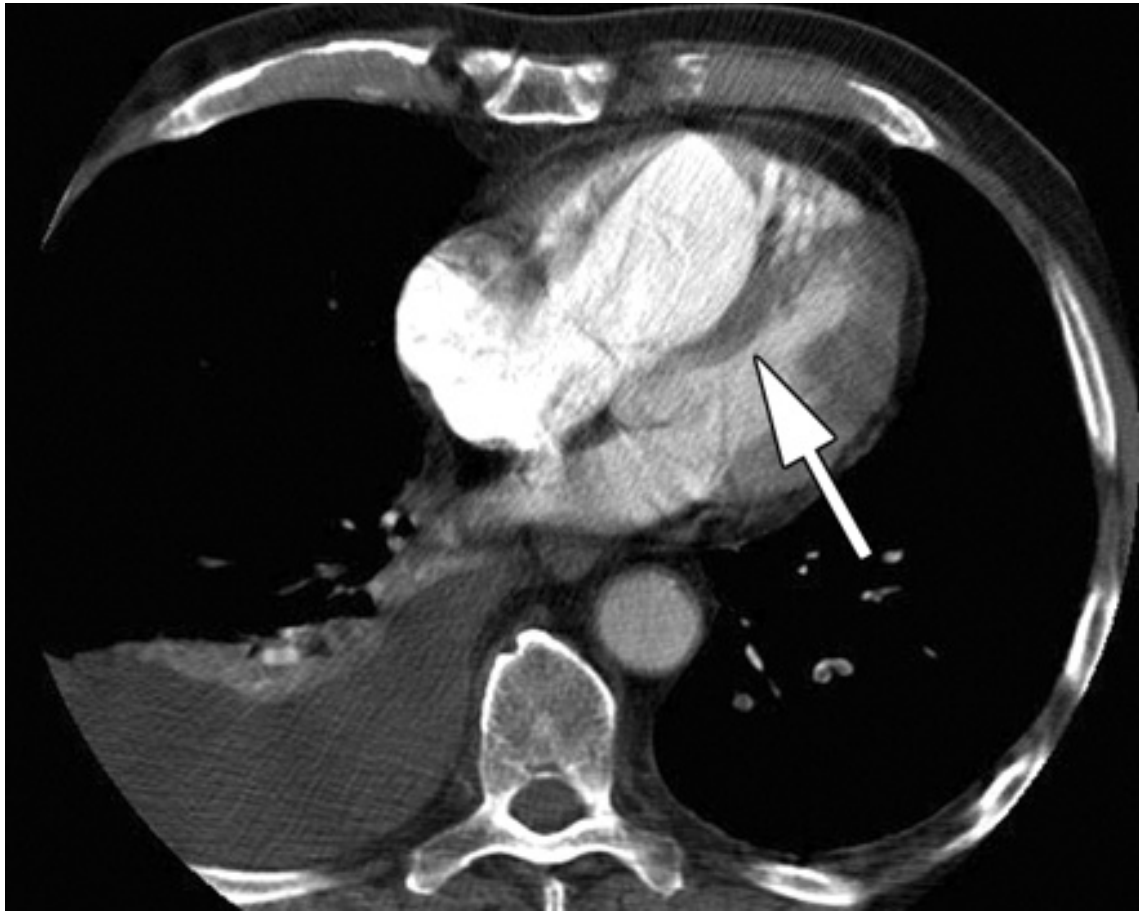

Septum paradoxal

Faible sensibilité pour le risque de décès par EP et faible reproductibilité inter observateur *
Néanmoins, bon marqueur de la probabilité de DC à 30 jours (OR 4,65)°

*Araoz PA et al Radiology 2007
°Becattini C et al Euro Respir J 2014

Les diagnostics alternatifs

Les diagnostics alternatifs

- Fréquence > 50%
  - Pneumonie
  - Lésions aortiques
  - Défaillance cardiaque
  - Épanchement pleural
  - Fracture vertébrale
  - Pneumothorax
  - Toutes les causes d'hémoptisie
  - Cancer…

Attention à l'insuffisance cardiaque du sujet agé

Qanadli S et al, JFR 2008

« Triple rule out concept »

EP et douleurs thoraciques aiguës

- Maladie aortique (AAS)?
- EP?
- Lésions coronaires (SCA)?

Scanner avec synchronisation
(*triple rule out concept*)

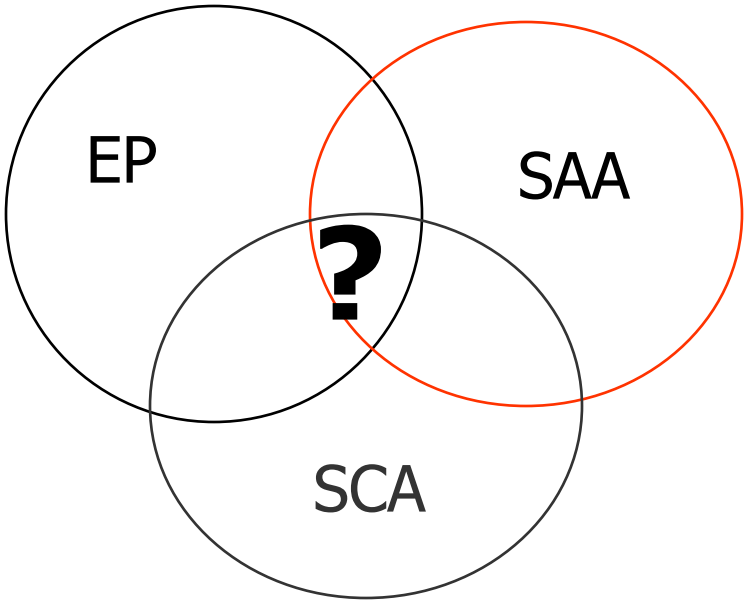

EP et douleurs thoraciques aiguës

- En réalité :

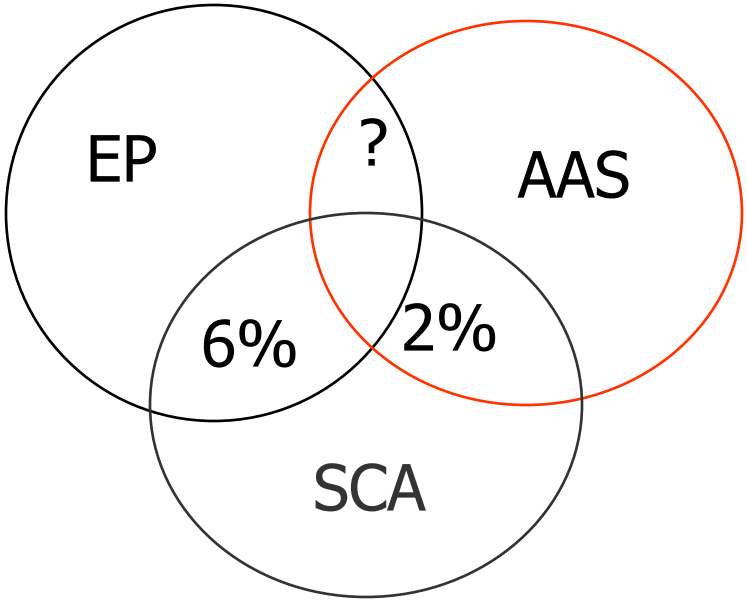

L'association de pathologies graves est rare

Expérience de la littérature…

- Angio scanner sur 197 patients avec un risque faible ou moyen de SCA
  - 10 patients sténose coronarienne >70%
  - 12 patients sténose moyenne 50-70%
  - 27 patients (11%) : maladie grave extra cardiaque
  - 129 patients : rien…
- VPN d'un évènement cardiaque
  - (30 jours); 99,4%

Diagnosis	No. of Cases
Pneumonia	5
Pulmonary embolism	3
Cardiomyopathy	3
Congestive heart failure	2
Hiatal hernia	2
Aortic dissection	1
Chronic obstructive pulmonary disease	1
Metastatic pulmonary mass	1
Myocarditis	1
Esophagitis	1
Pancreatitis	1
Anomalous coronary artery	1

Ne doit pas être une attitude de routine ou systématique

Takakuwa KM, Radiology 2009

Donc

- Vouloir répondre à 3 questions en même temps, c'est :
  - Complexifier le protocole scanographique
  - Irradier plus (au niveau d'une population…)
- On ne fait de scanner de débrouillage….
- Intérêt possible dans certains cas très particuliers

Pahade JK et al, Radiographics 2009

L’imagerie scanner dite spectrale

L'imagerie spectrale

80 kVp

140 kVp

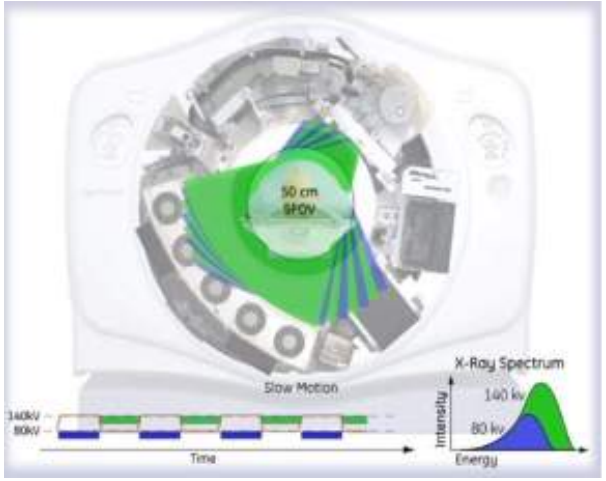

2 acquisitions avec 2 niveaux d'énergie différents

Acquisition

Données Brutes des Projections 80 et 140 kVp



Séparer

reconstruction

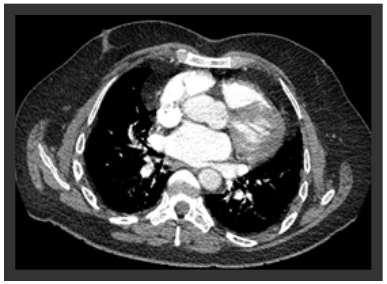

80 kVp

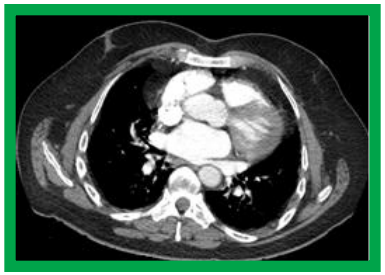

140 kVp

L'imagerie spectrale

GE Healthcare

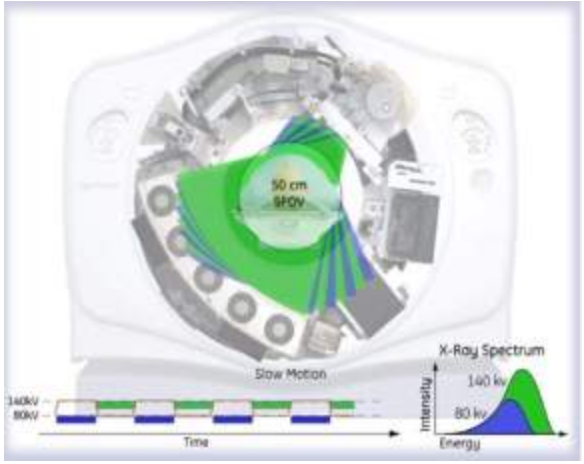

80 kVp

140 kVp

1 tube / 1 détecteur
Alternance rapide des kVp du tube
FOV = 50 cm
Switch en 0,5 ms

Siemens

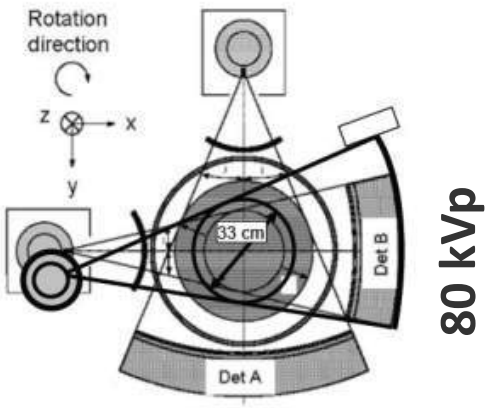

140 kVp

2 tubes / 2 détecteurs
2 acquisitions distinctes
FOV = 26 ou 33 cm
Temps entre les 2 acq.: 75 ou 83 ms

Philips

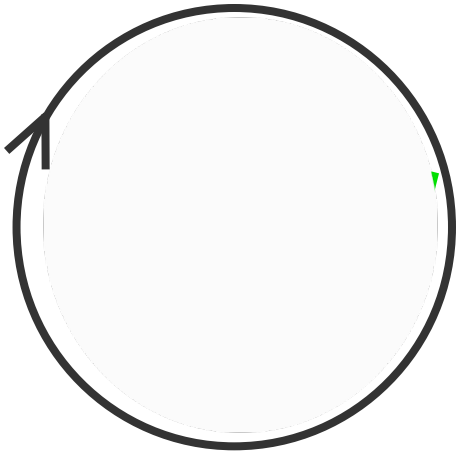

1 tube / 1 détecteur
1 rotation 80kVp puis 1 rotation 140 kVp
FOV = 50 cm
Temps entre les 2 acq.: 350 ms

L'imagerie spectrale

L'imagerie spectrale pulmonaire permet d'étudier la microcirculation pulmonaire =« parenchymographie »

La perfusion pulmonaire dépend:

- du volume, débit et site d'injection du **produit de contraste**
- de l'état des **organes d'amont** (VCS et VCI, cœur droit et AP) et des **organes d'aval** (veines pulmonaires, cœur gauche et aorte)
- de la **vascularisation systémique** qui peut compenser la vascularisation pulmonaire et prendre en charge 25% de l'oxygénation du poumon (cf. dilatation des artères bronchiques dans l'HTAP)
- de l'**âge**, la microcirculation diminuant de façon physiologique après 60 ans

L'imagerie spectrale

L'«imagerie d'iode» sensibilise la détection des défects, notamment ceux périphériques et subtils *(Lee et al.)*, les EP segmentaires et sous-segmentaires *(Kang et al.)*

- Selon les études réalisées, le scanner classique détecte de 37 à 96% des EP sous-segmentaires

Scanner de perfusion pulmonaire dans le diagnostic d'EP aigue:

- Sensibilité de 94% et spécificité de 93.6%
- Valeur prédictive positive de 95.5% et valeur prédictive négative de 96.2% *(Kuriakose et al.)*

Geyer et al.:Se 80 spe 88 par patient et se40 et spe 97 par segment
Fink et al.: Se 100 spé 100 par patient et se60 et spé 99 par segment
Krisska et al.: bonne VPN de la perfusion (idem scinti!)

Performance du scanner bi énergie dans l'EP

- Pas de comparaison avec les « vieux » scanners.
- Globalement;
  - Sensibilité de 94% et spécificité de 93.6%*
  - Valeur prédictive positive de 95.5% et valeur prédictive négative de 96.2%**

Authors	Année	Type	référence	nb	Type EP	SE CT	Sp CT	Se SPECT	Sp SPECT
Thieme***	2008	64	Angio	13	aigue	75	80		
Thieme****	2012	64/ 128	Angio	15	aigue	77	98	86	88

*Fink, Rofo 2008, **Kuriakose Radiol Clin North Am 2010, Thieme Euro J Radiol

Imagerie Iode donne une idée de la perfusion pulmonaire

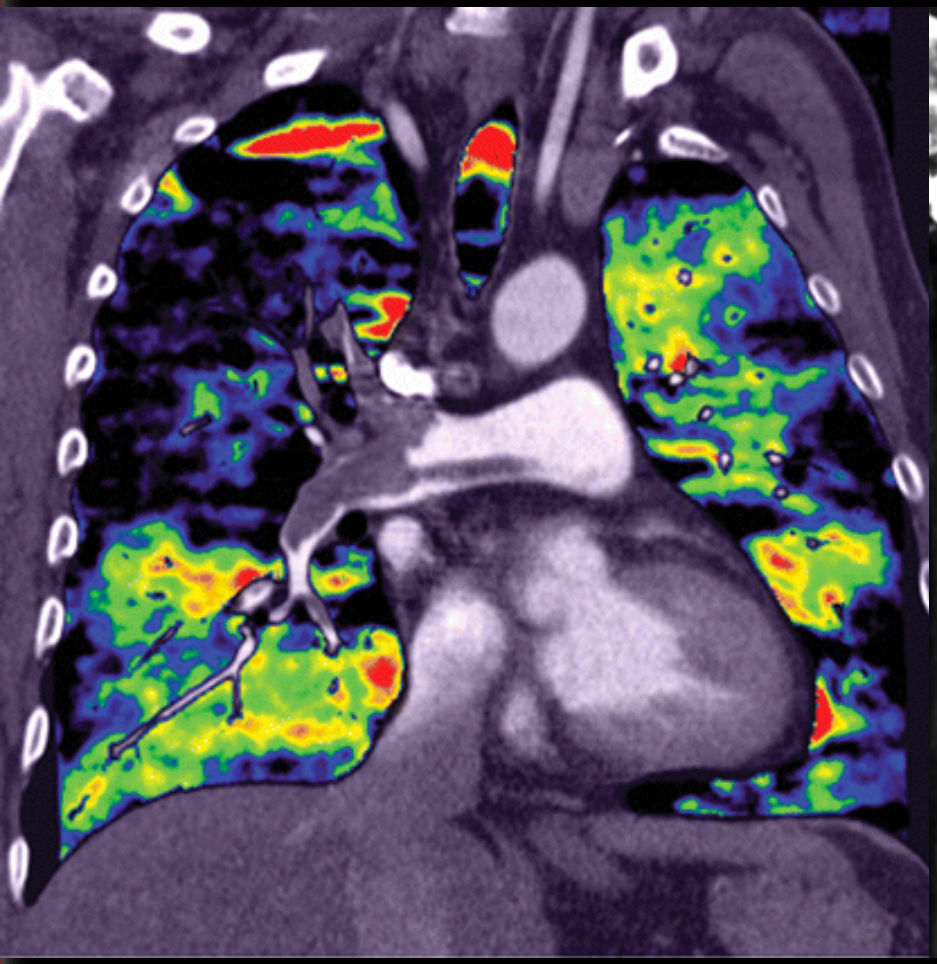

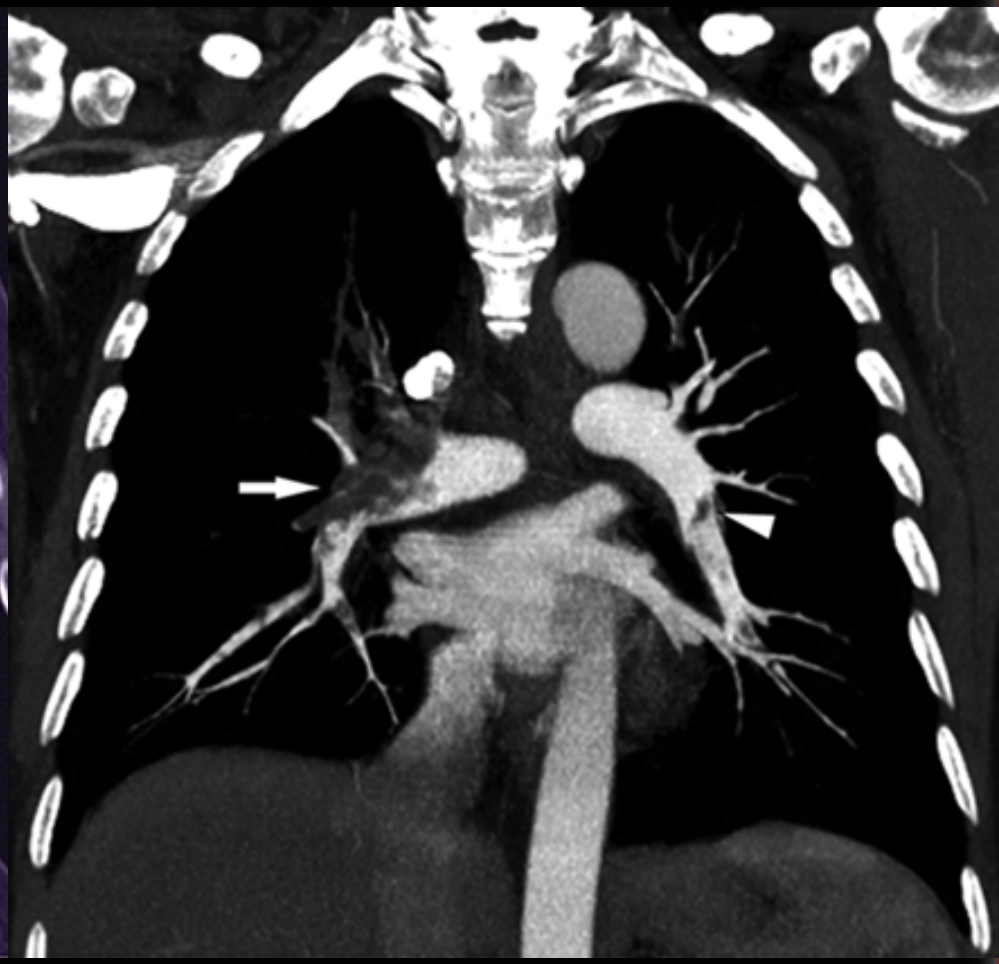

Indice de perfusion identique à l'indice de perfusion angiographique

Ici défect 30%

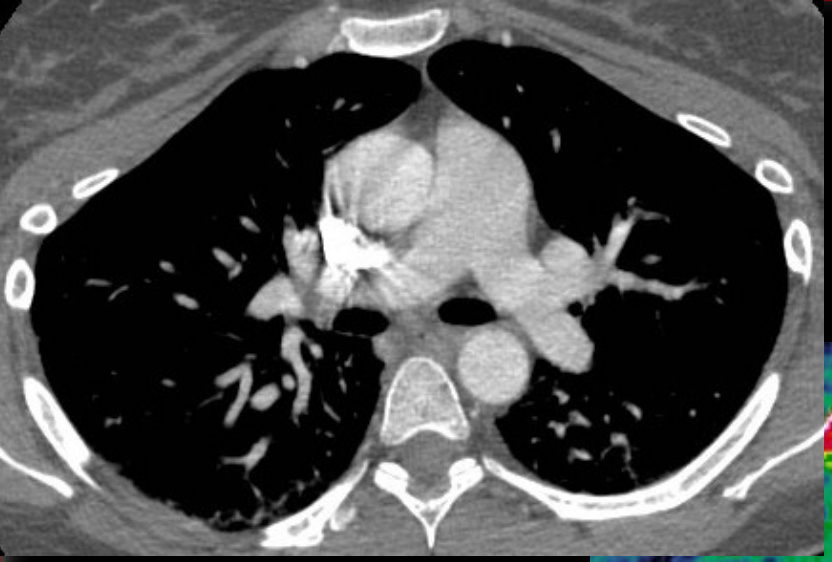

L'opacification pulmonaire est de qualité moyenne



Suspicion d'EP chez une femme enceinte de 34 SA

L'absence de défect perfusionnel sur l' « imagerie d'iode » est un argument supplémentaire pour éliminer une EP et éviter ainsi une nouvelle injection et irradiation

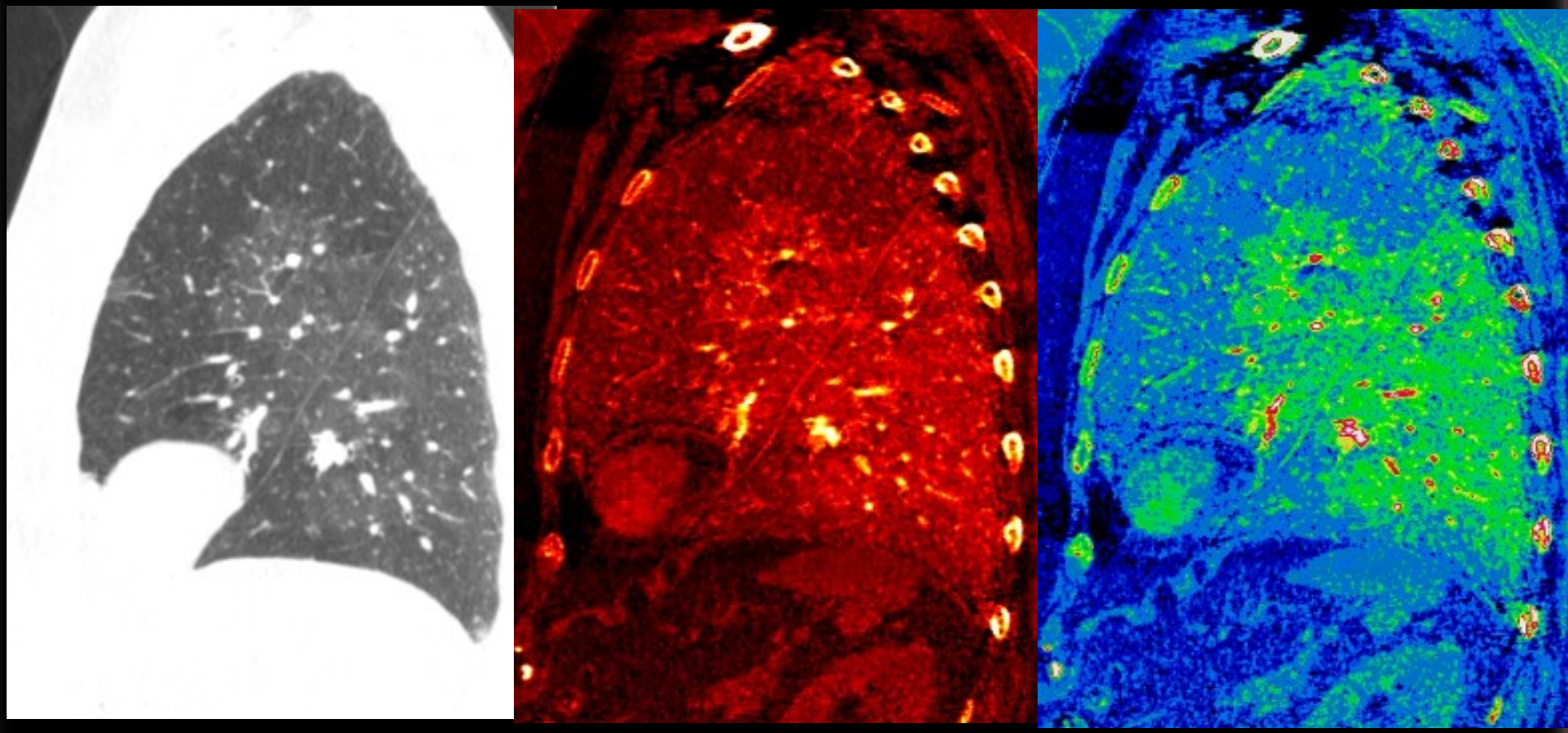

Découverte d'une HTAP chez une patiente de 64 ans aux ATCD emboliques

Bonne corrélation entre les territoires d'hypoperfusion sur l'« imagerie d'iode » et l'aspect de « perfusion en mosaïque » sur le scanner classique *(Hoey et al.)*

L'« imagerie d'iode » peut accentuer l'aspect en mosaïque dans les cas difficiles

Imagerie spectrale
Atélectasie vs infarctus

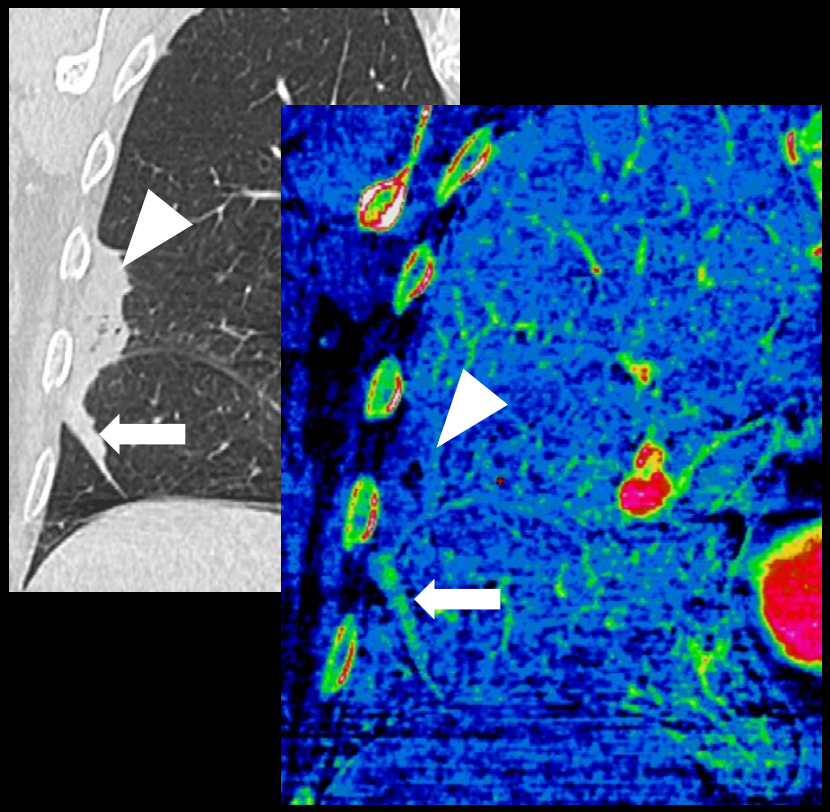

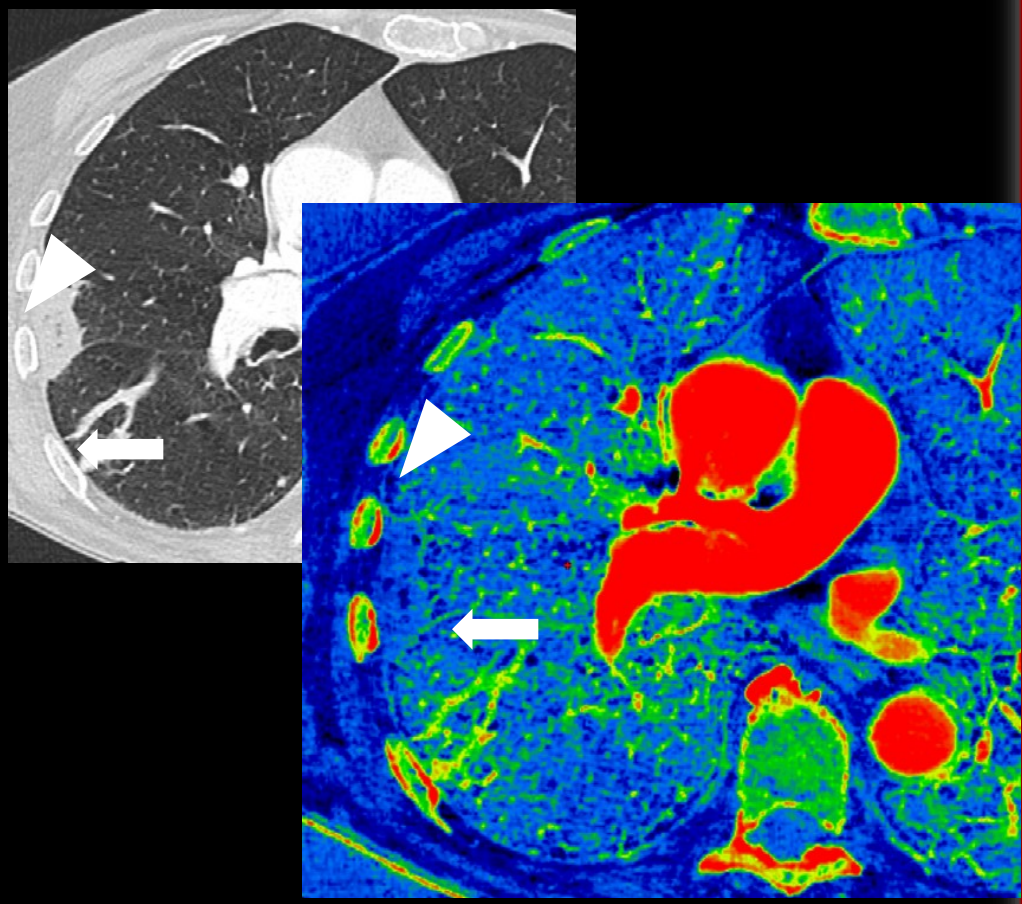

Infarctus et atélectasie en bande chez la même patiente

L'«imagerie d'iode » peut aider à faire la différence

L'atélectasie est constituée de poumon perfusé (flèche)

L'infarctus correspond lui à du parenchyme non perfusé (tête de flèche)

EP et grossesse

Généralités

- 1er cause de DC durant la grossesse
- 25% des patientes avec TVP font une EP
- FDR
  - Stase veineuse
  - Alitement
  - Hypercoagulabiilté
  - Diminution de la fibrinolyse
- D dimères
  - VPN ≈ 100% (à faire donc…)
  - VPP médiocre (augmentation physiologique avec l'age de la grossesse)

Généralités

- Les scores de probabilité clinique ne sont parfaitement adaptés
  - La tachycardie est physiologique
  - La grossesse est un facteur de risque en soit et n'est pas inclus dans ces scores…

Examens de première intention

- Echo Doppler de première intention et RP
  - Suffit à instaurer le traitement si positif
  - Mais Se et Sp diminuées par rapport à la population
  - Jambe gauche atteinte dans 90% des cas +++ (rôle de l'utérus)
  - Intérêt de la phlébo IRM si Echo non conclusive

- RP
  - Recherche un autre diagnostic
  - Dose fœtus < 0,01 mSv.
  - Mettre un tablier (rassure)

Examens de seconde intention

- Scanner
  - Se, Sp élevée
  - Peu de séries dans cette circonstance
  - Dose fœtus < 0,013 mSv (multidecteur)
  - Dose au sein significative (organe plus radiosensible pendant la grossesse)

  - Augmentation volémie et débit cardiaque : plus d'examens non contributifs (4-33%)
    - Taux identique pour la scintigraphie…

  - Rechercher une éventuelle hypothyroïdie néonatale si le scanner est réalisé après 12 SG

Armstrong L, Clin Radiol 2017

Scintigraphie et grossesse

- Dose des examens d'imagerie

examen	Fœtus (mGy)	Mère (mGy)
RP	<0,01	<0,1
Scintigraphie de perfusion (Tc 99 m) Dose faible ~40 Mbq Dose forte ~200 Mbq	 0,02-0,20 0,20-0,60	 0,17-0,5 1,2
Scintigraphie de ventilation	0,10-0,3à	<0,01
Scanner	0,05-0,5	3-10

- Risque de malformation ou d'avortement ; 50-100 mSv

Mitchell DP,. Eur J Radiol 2017; Shahir K, Emerg Radiol 2015; Perisinakis K, J Nucl Med 2014; Astani SA, Nucl Med Commun 2014

Algorythme diagnostique chez la femme enceinte

Konstantinides SV, Euro Heart J 2019

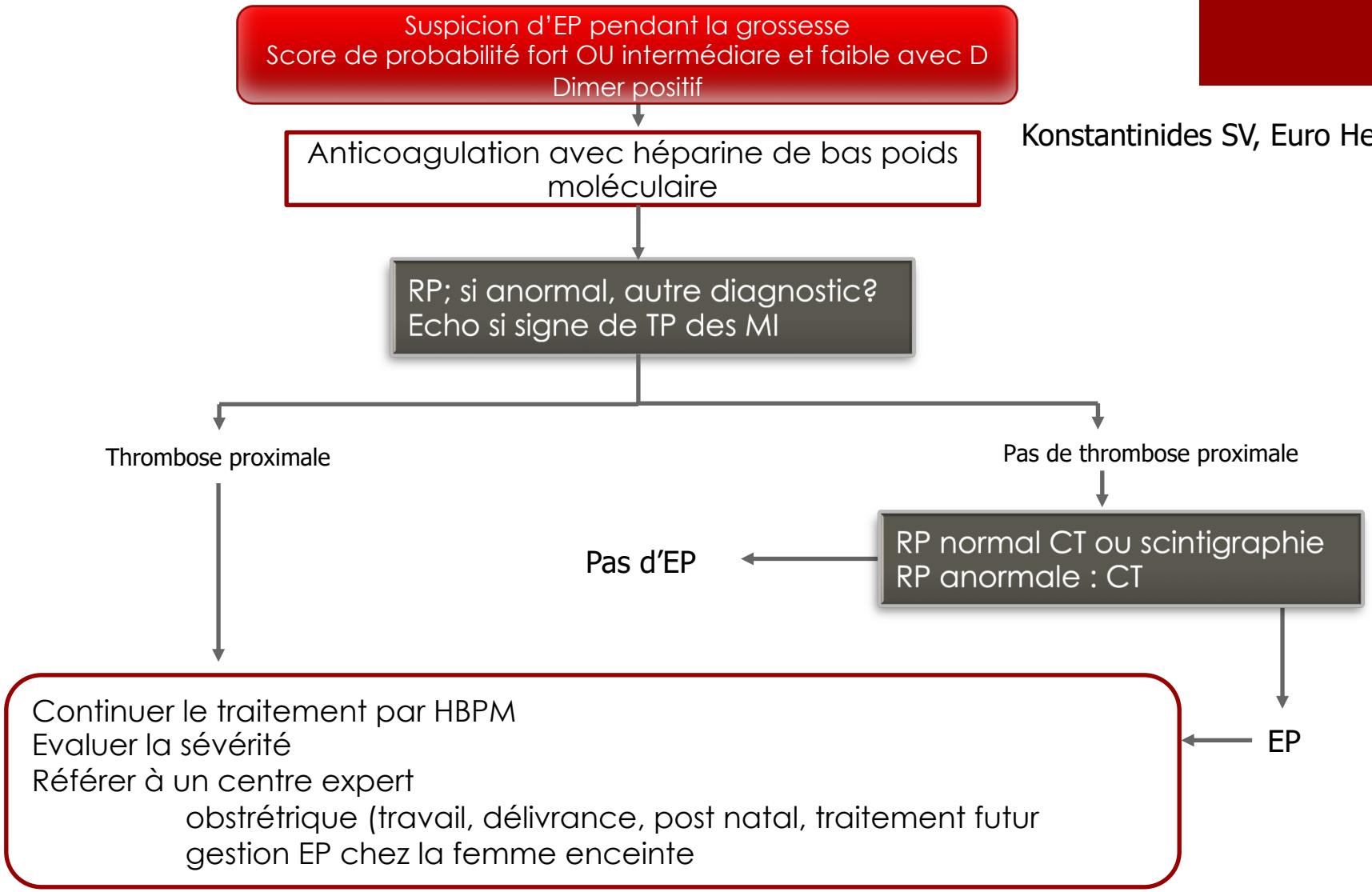

Embolie chronique et HTAP post embolique

Les signes scanographiques en faveur d'EP ancienne

Les signes scanographique d'une EP ancienne

- Signe de thrombi anciens
  - Thrombus excentré
  - Épaississement intimal
  - Calcification
  - diaphragme
  - sténose

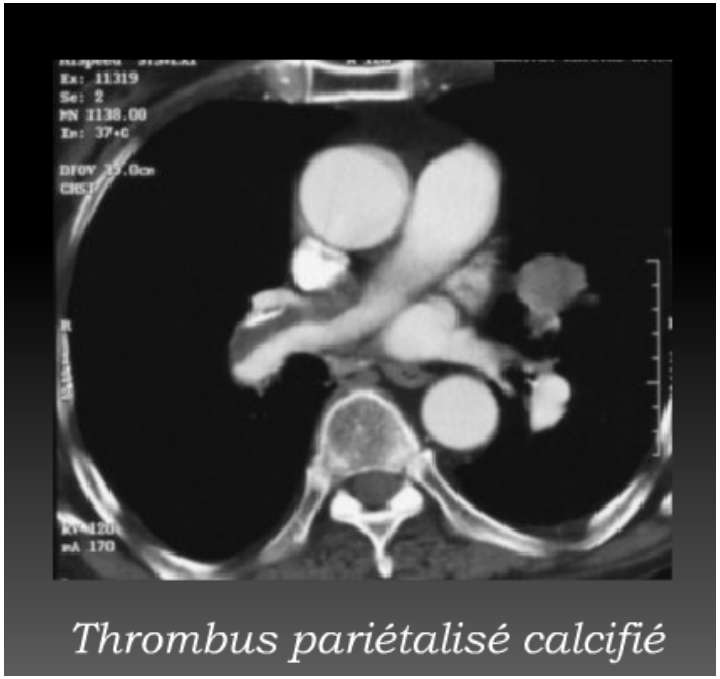

Thrombus pariétalisé calcifié

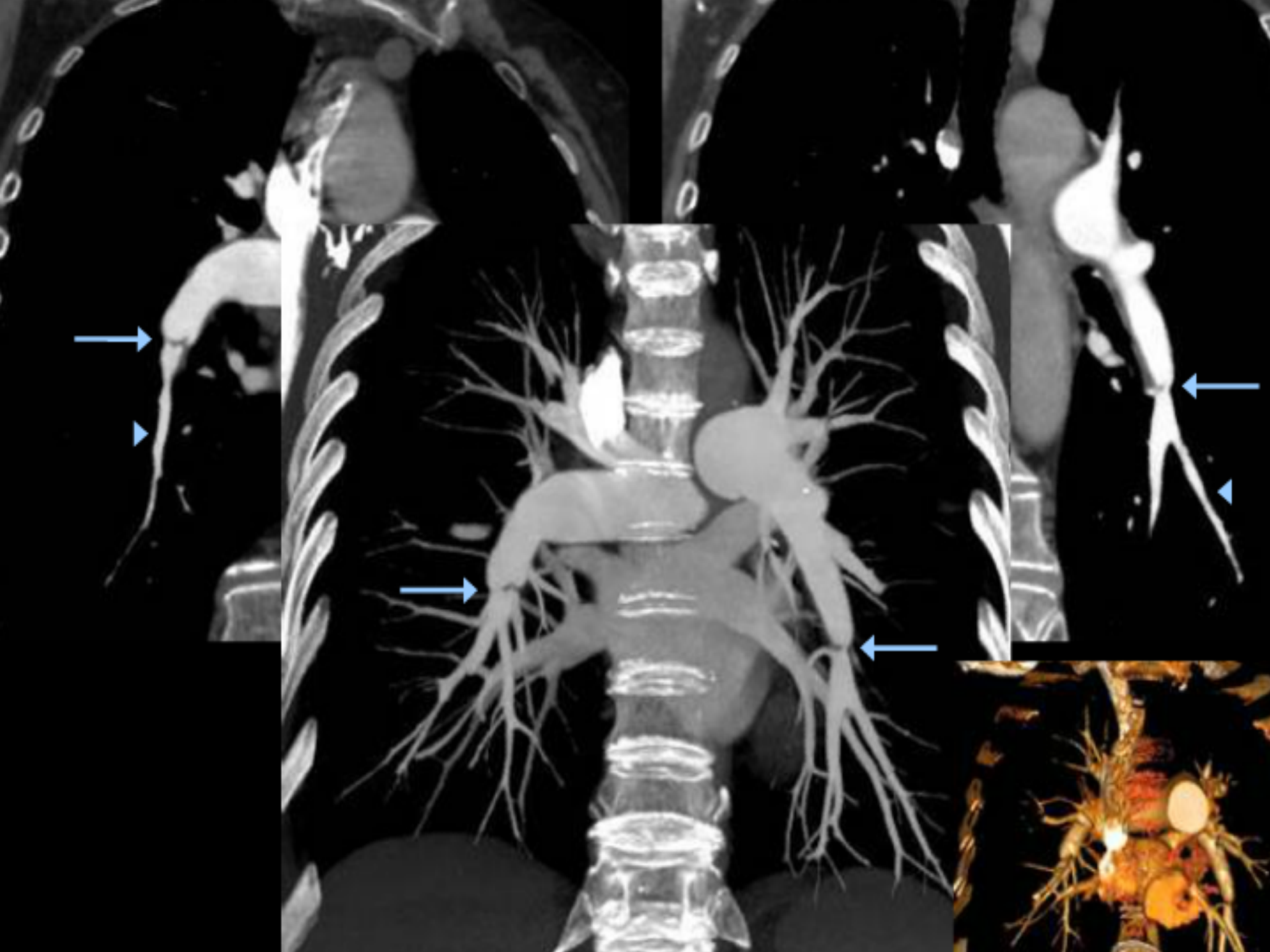

Les signes scanographique d'une EP ancienne

Perfusion mosaïque

- Diminution de la transparence pulmonaire (pseudo verre dépoli)
  - Vaisseaux de calibre augmenté dans la zone de pseudo verre dépoli (redistribution vasculaire)
  - Vaisseaux de calibre diminué dans les zone « normale »
- Pas de modification entre inspiration et expiration
- « Syndrome vasculaire »

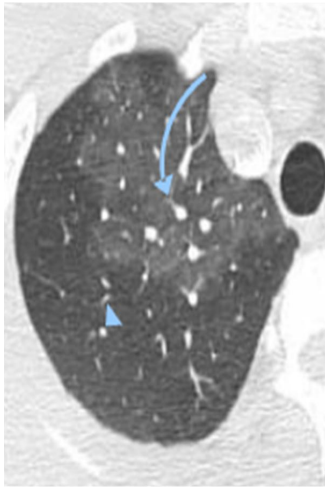

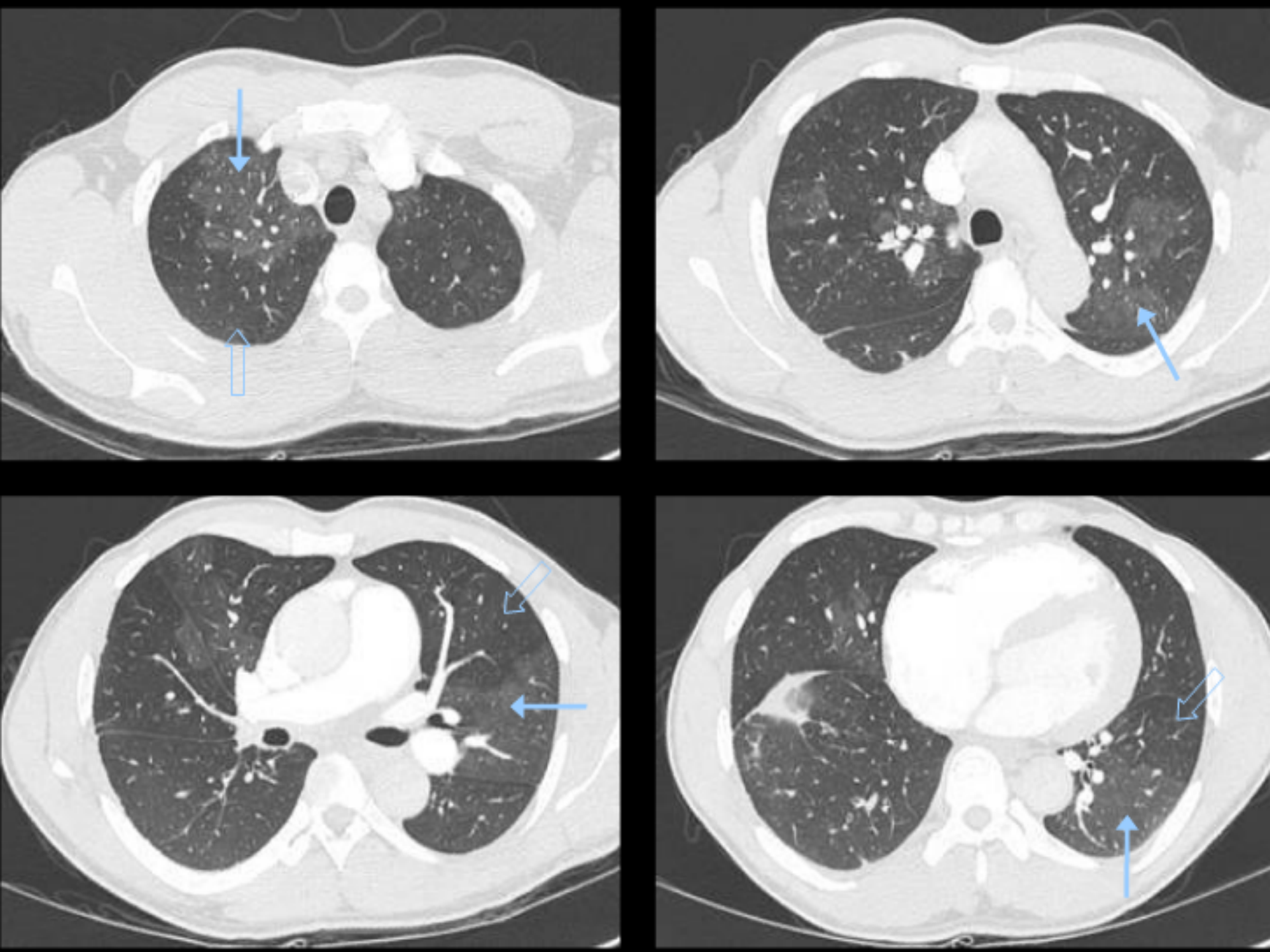

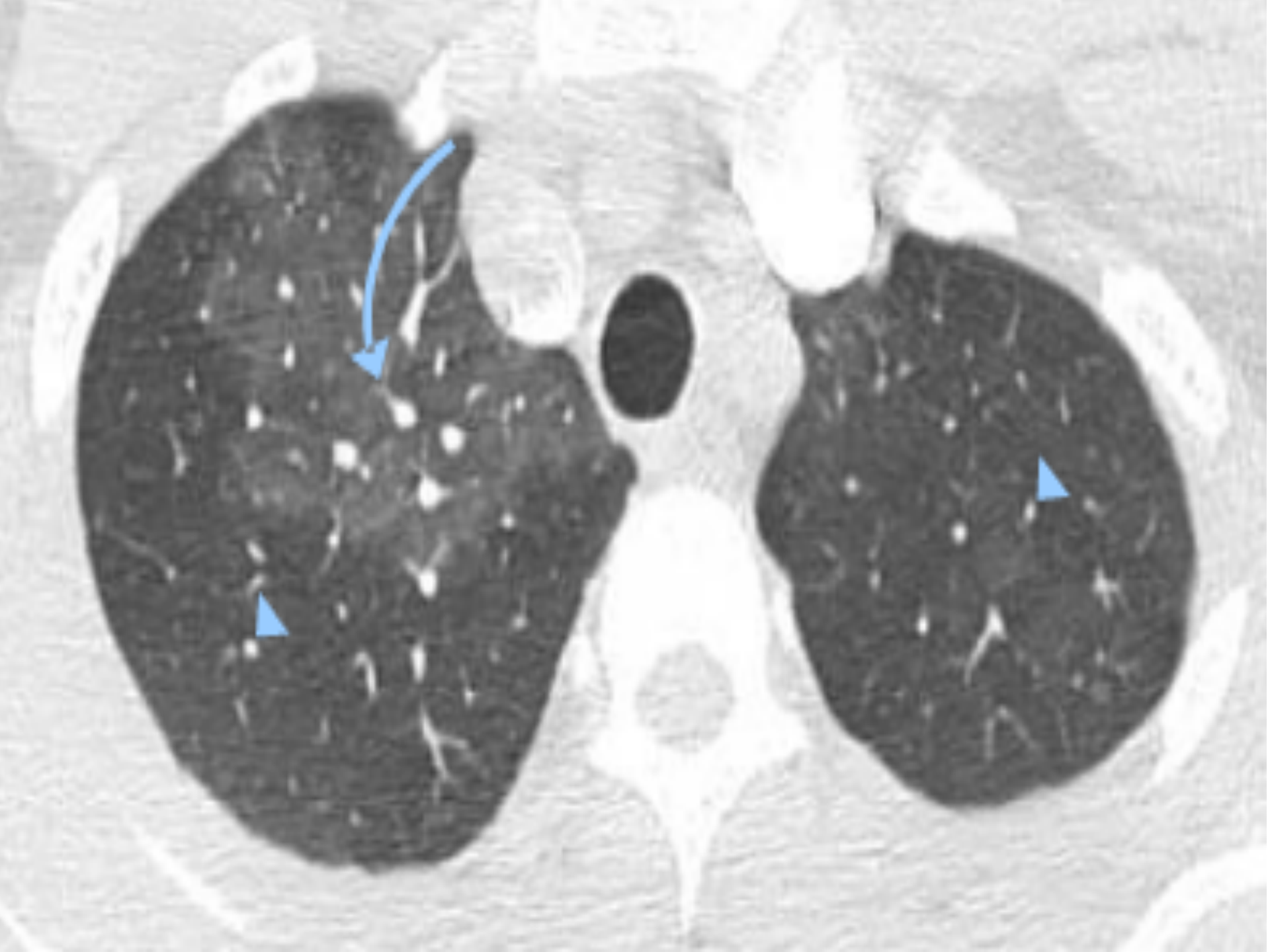

Diagnostic d'HTAP post EP

- Signe de thrombi anciens
- Perfusion mosaïque
- Séquelle d'infarctus (post EP)

*Hong YJ, AJR 2013; **Kim SS, J Cardio vasc Imaging 2014

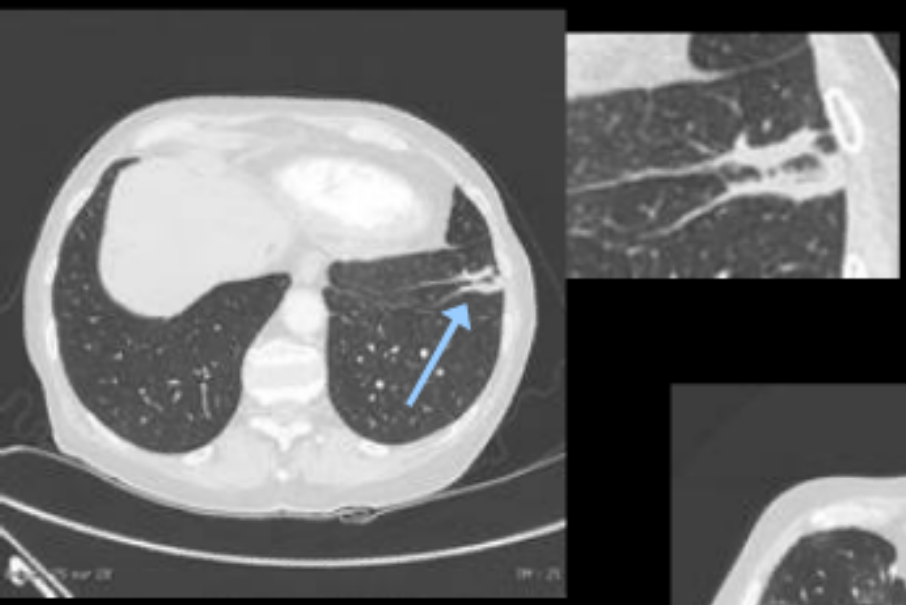

Bandes parenchymateuses

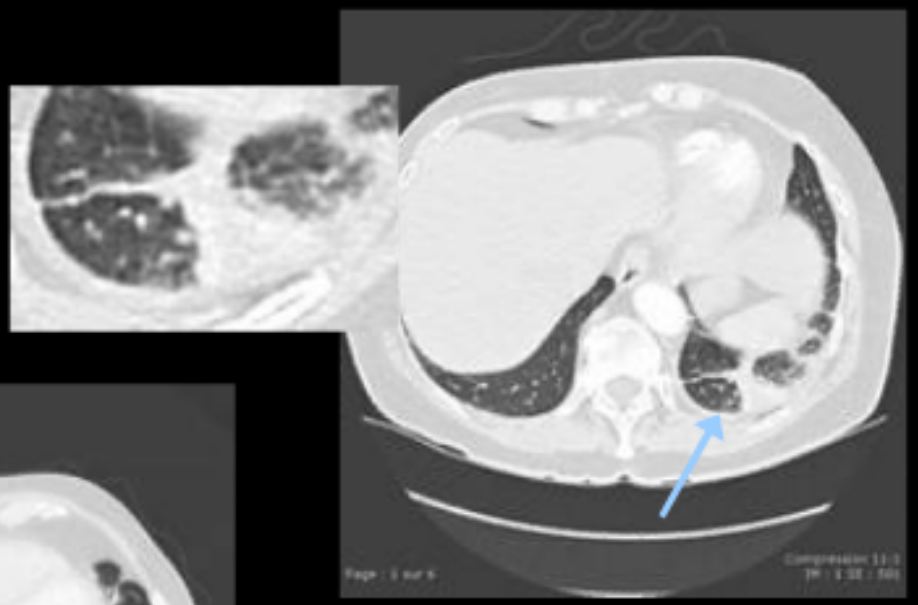

Opacité pointue

Opacités linéaires périphériques irrégulières

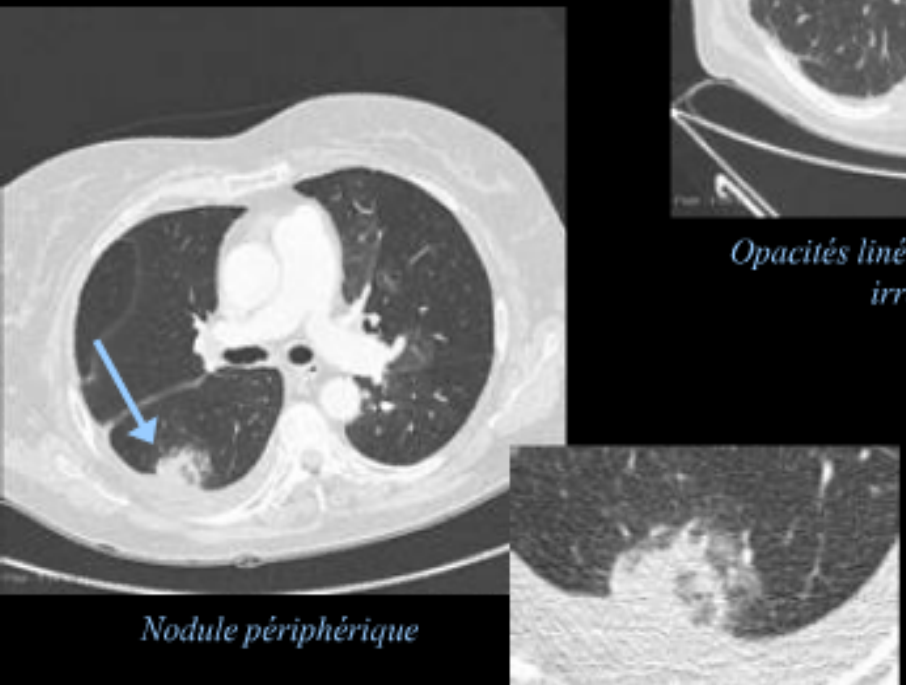

Nodule périphérique

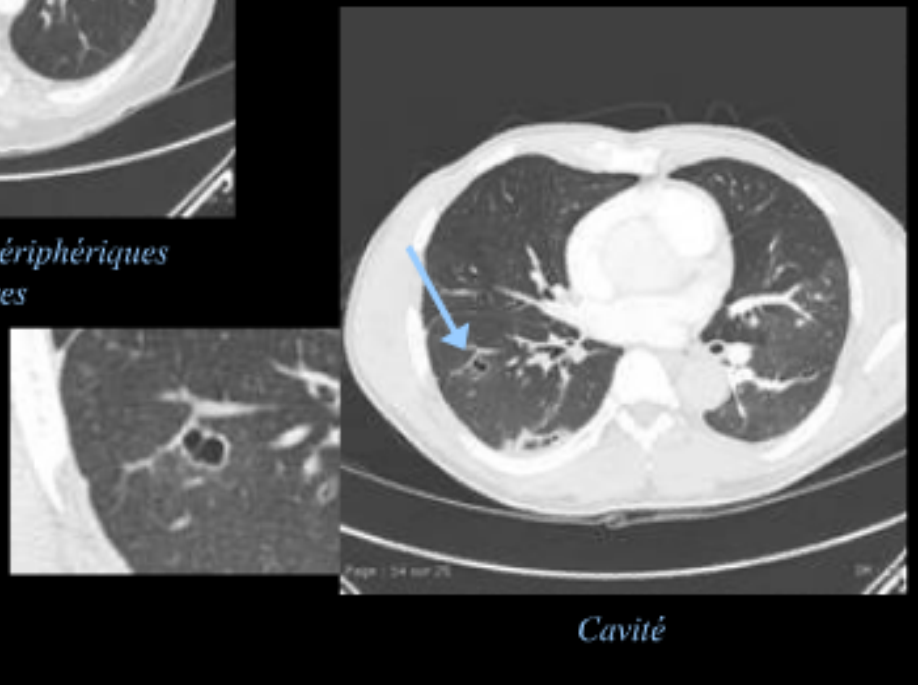

Cavité

Les signes scanographiques en faveur d’une HTAP

Sur la radiographie thoracique

- Hypertrophie du VD
- Elargissement OD
- Hypertrophie des AP

Les signes en faveur d'un HTAP sur le scanner

- Diamètre tronc AP > 29 mm généralement admis (27 mm pour les femmes*)
- Mais 31,6 serait plus spécifique (93%)**
  - Faible spécificité si maladie interstitielle pulmonaire (40%)
  - Si < 29 mm, n'exclut pas une HTP

*Troung QA, Circ Cardiovasc Imaging 2012, **Alhamad EH, Radiology 2011

Les signes en faveur d'un HTAP sur le scanner

- Diamètre tronc AP
  - Selon l'étude Framingham Heart study, cut-off selon le sexe
    - 27 mm pour les femmes
    - 29 pour les hommes
    - Scanner non Gaté

Truong QA, Circ Cardiovasc Imaging. 2012

Les signes en faveur d'un HTAP sur le scanner

- Ratio Tronc AP/ Ao >1
- Meilleur corrélation que le diamètre
- Chez l'enfant, valeur normale autour de 1,09*

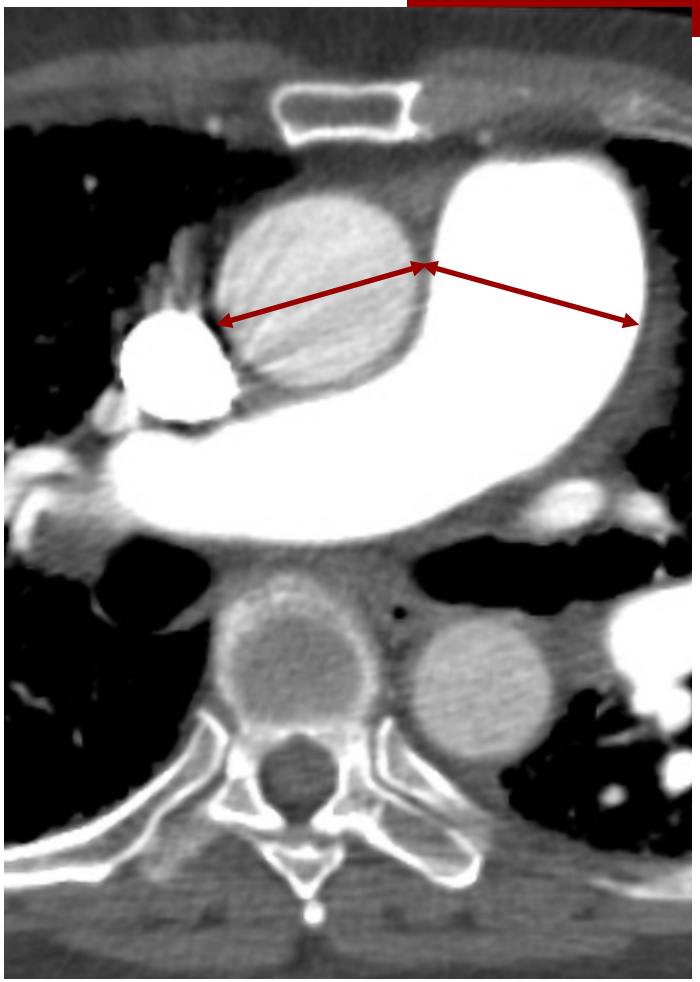

*Compton G, AJR 2015

Les signes en faveur d'un HTAP sur le scanner

- Hypertrophie des artères bronchiques
  - Naissance au niveau de T3-T8 (80% entre T5 et T6)
  - Tronc > 2mm

- Attention, ce signe est non spécifique de l'HTAP
  - En cas de bronchectasie
  - Maladies congénitales

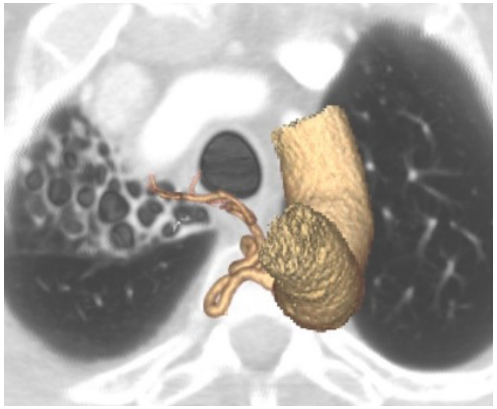

Chung MJ AJR Am J Roentgenol. 2006

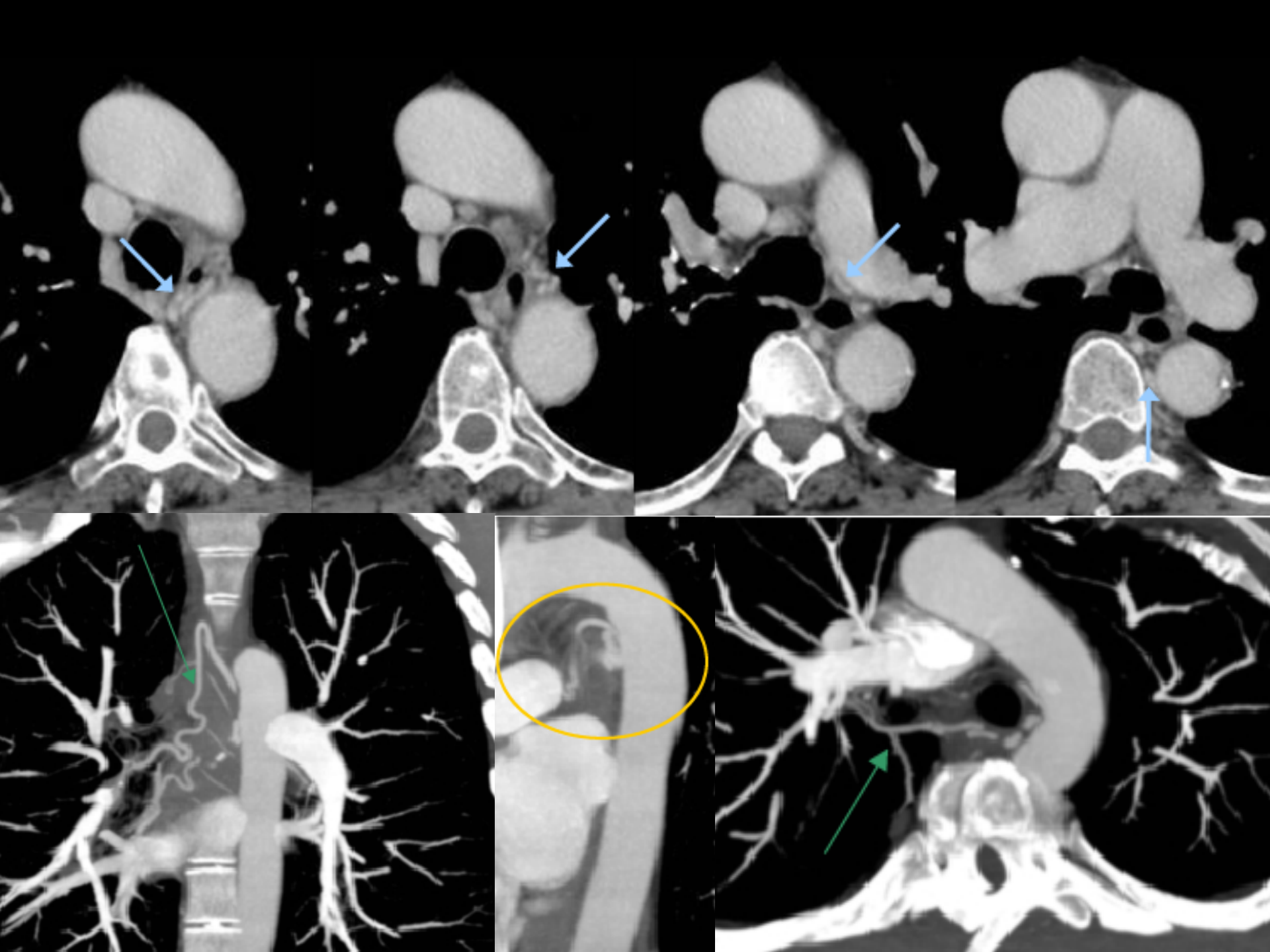

Les signes en faveur d'un HTAP

- ATTENTION, il existe d'autres causes d'HTAP…

- L'analyse du poumon sur le scanner est très importante car il existe des signes qui peuvent orienter vers d'autres causes d'HTAP qu'il faut rechercher de façon systématique

Take home message

- L'angioscanner est l'examen de référence du diagnostic d'EP
- Il n'est indiqué en première intention
  - Qu'en cas de probabilité clinique forte
  - Chez un patient stable hémodynamiquement
- Il doit être correctement réalisé et interprété
- Intérêt des techniques bi énergies
- Les signes d'HTAP en tomodensitométrie reste peu sensible et non spécifique de la cause post embolique

Merci de votre attention…