

# Appendicectomie

Coelioscopie ou Mc Burney ?

VENARA A  
FMC 2015


# Diagnostic

- Clinique +++
- Biologique ++
- Radiologique +



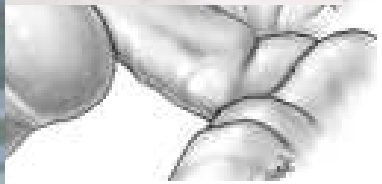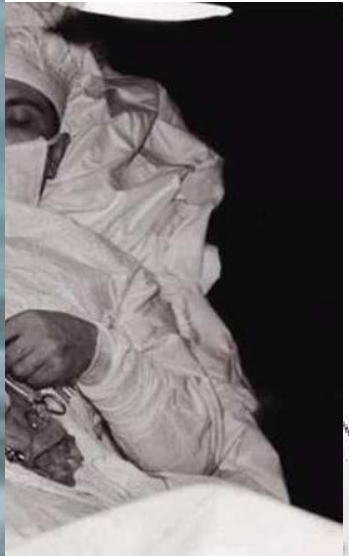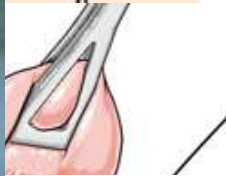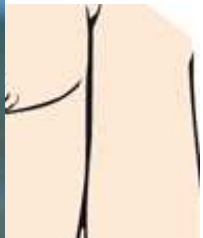# Historique

- Mc Burney 1894
- Semm 1983
- One-port 20-



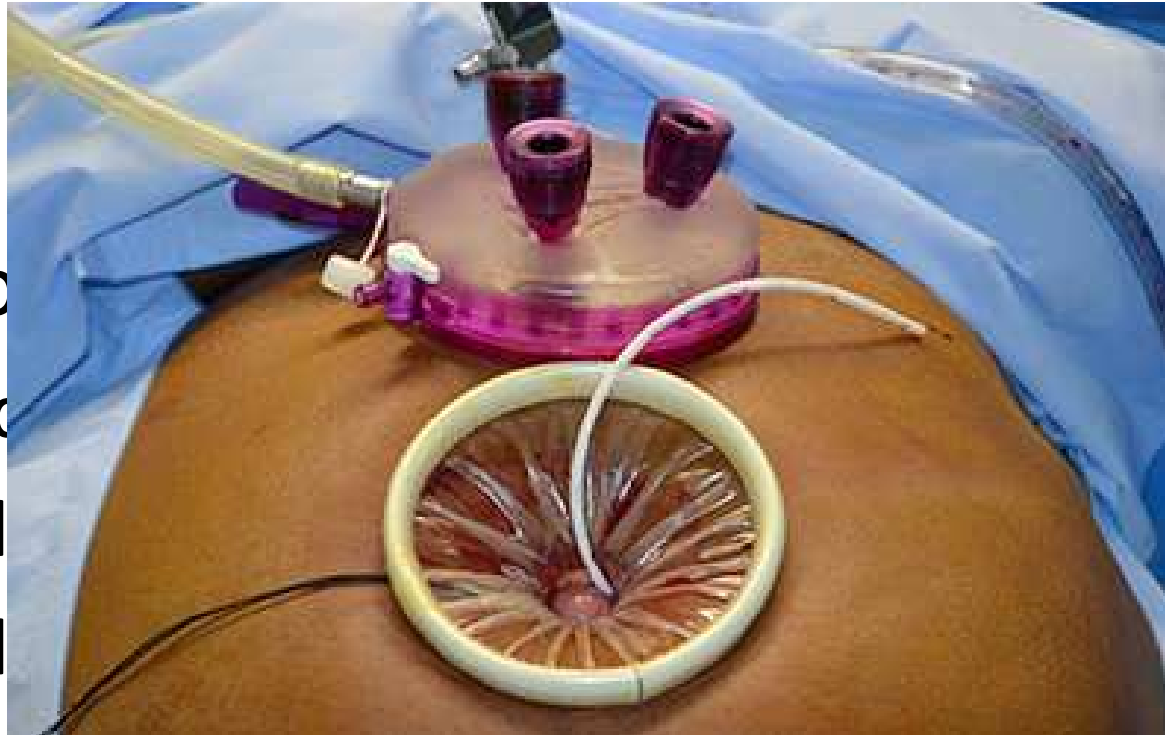- Mc Bur

- Coelios



# Mais Que Choisir?

- One port
  - Plus c
  - Pas d
  - Pas d



*Carter JJ 2014, Antoniou SA 2014*

# Coelioscopie ou Mc Burney?

- Éternelle question...
- Abscès post-opératoires:
  - Superficiels : OA > LA
  - Profonds : LA > OA
  - Pas de différence
- Durée de séjour
  - LA > OA
  - OA > LA



*Valera JE, 2008*

*Li X 2010, Sauerland S 2011*

*Thomson JE 2014, Sohn M 2014*

*Li X 2010*

*Wei B 2011, Minutolo 2014*

Et al

ment?

- Femme o  
– Plus de
- Obèse  
– Moins  
– Moins  
– Durée
- Appendi  
– Moins  
– Pas de



(2)

*Wilasrusmee C 2012*

oelioscopie

*Masoomi H, 2011*

ds

*Markides G, 2012*

# SATAPP

- Promue par le CHU d'Angers
- Satisfaction des patients après appendicite
- $IMC > 25$  : + satisfaits par la coelioscopie





# Take home



- Femme enceinte : plutôt Mc Burney (appendicite simple)
- BMI > 25 : plutôt coelioscopie
- Jeune femme ou diagnostic douteux : plutôt coelioscopie
- Jeune homme, BMI < 25 : plutôt Mc Burney