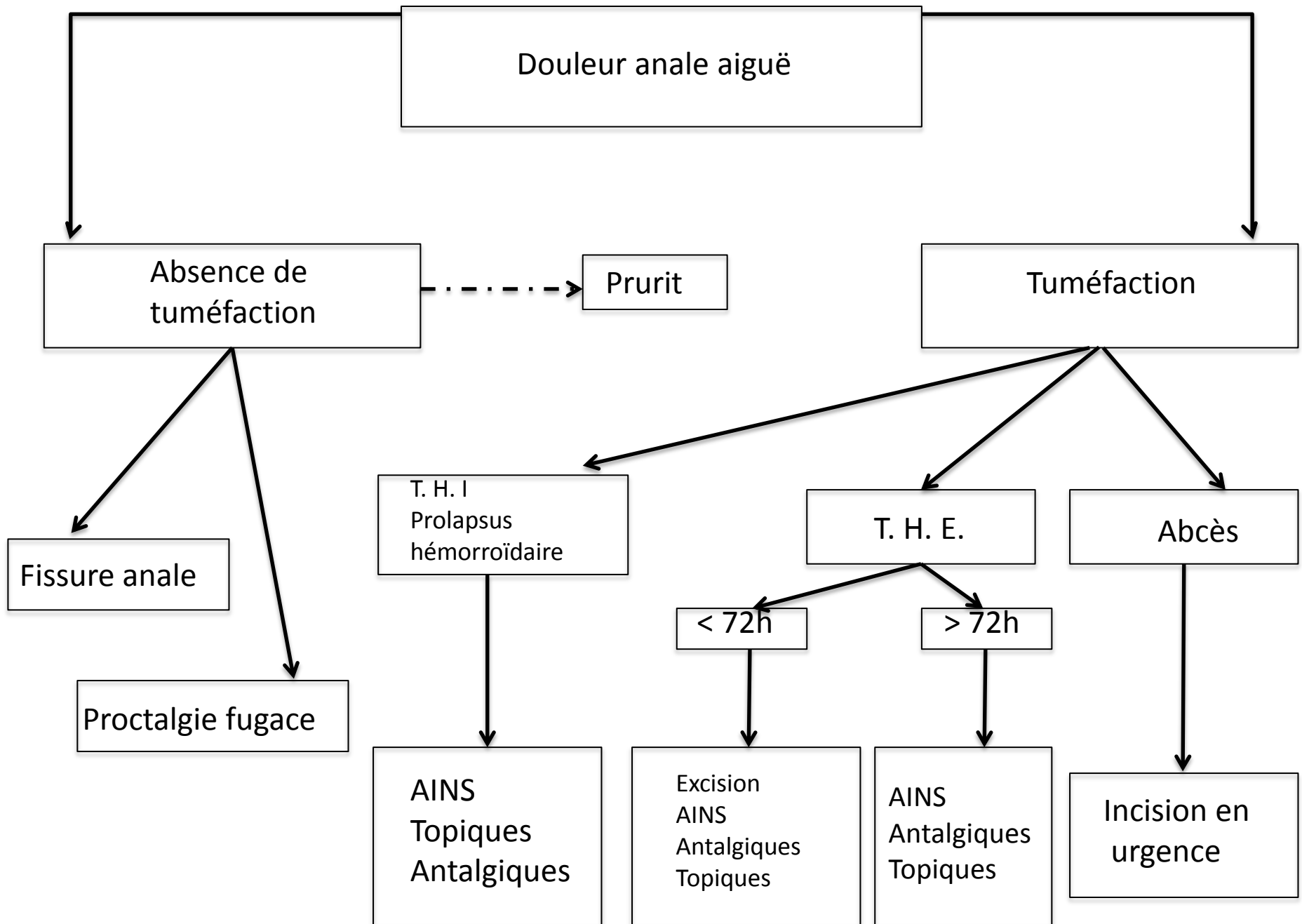


Urgences proctologiques – Douleurs anales

Conflits d'intérêt

- Nestlé
- GSK



Douleur anale aiguë

Absence de tuméfaction

Prurit

Tuméfaction

Fissure anale

Proctalgie fugace

T. H. I
Prolapsus hémorroïdaire

T. H. E.

Abcès

AINS
Topiques
Antalgiques

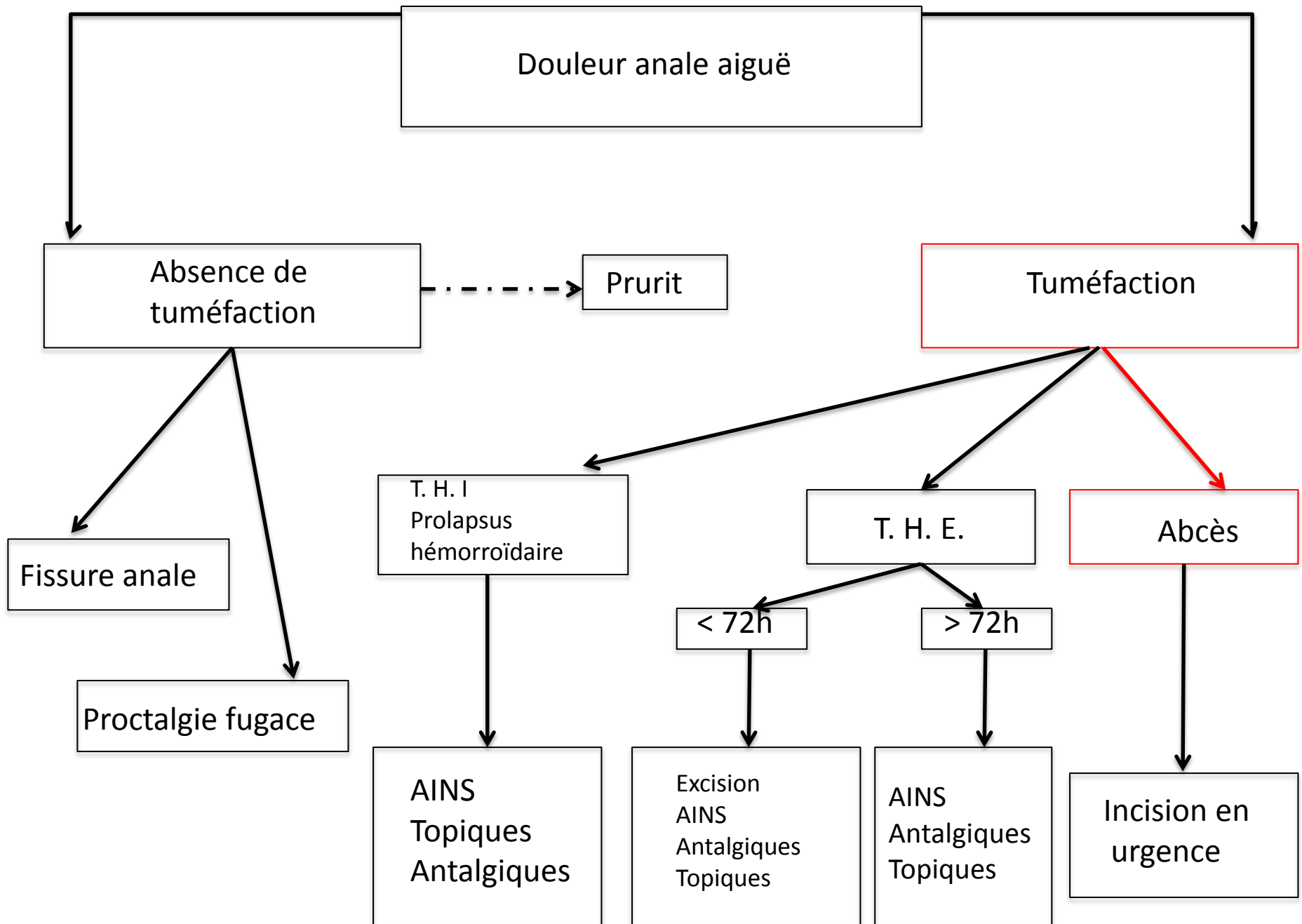
< 72h

> 72h

Excision
AINS
Antalgiques
Topiques

AINS
Antalgiques
Topiques

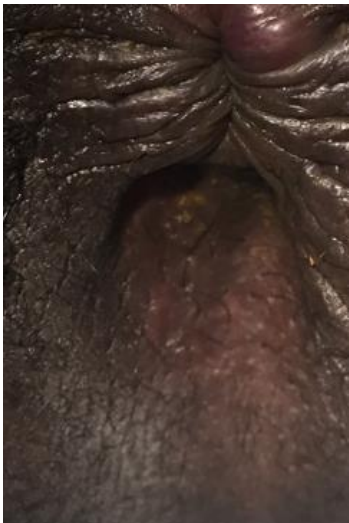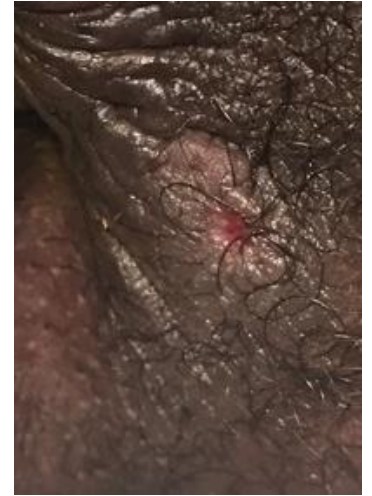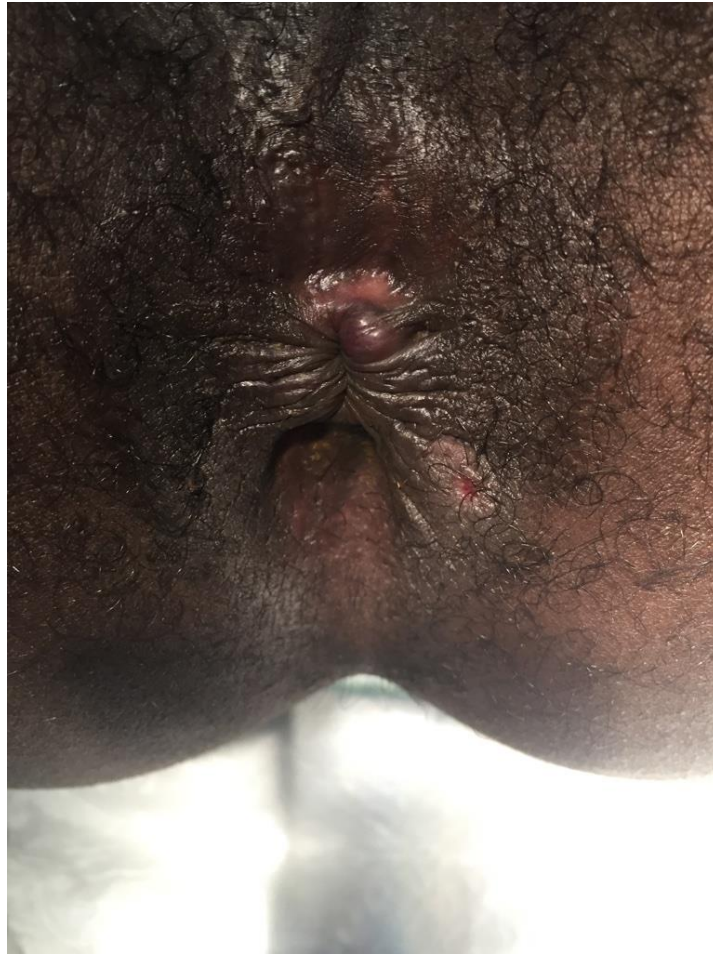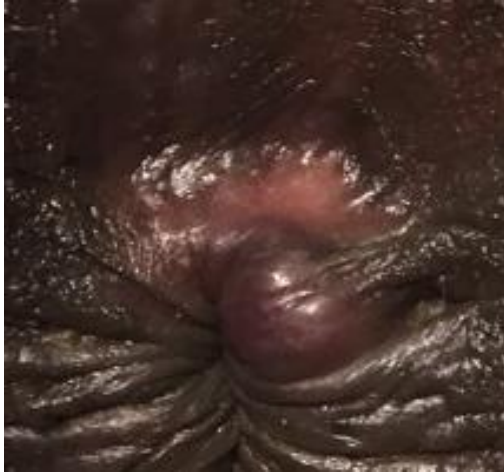Incision en urgence



Jeune homme, 30 ans

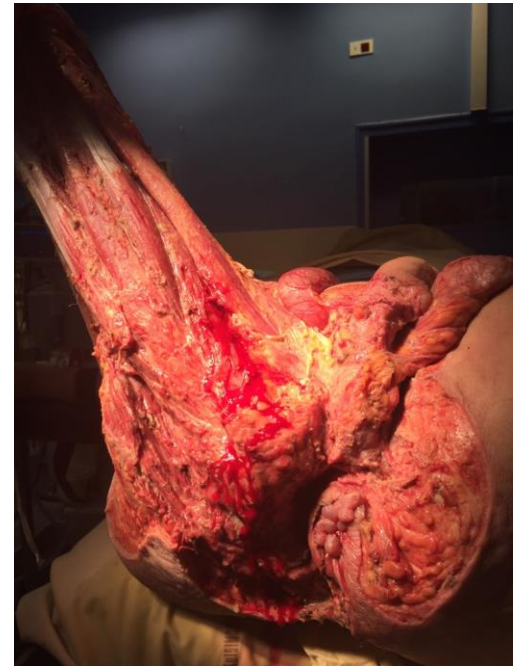- ATCD d'abcès de marge anale traité par simple drainage
- Douleur de la marge anale avec écoulement purulent

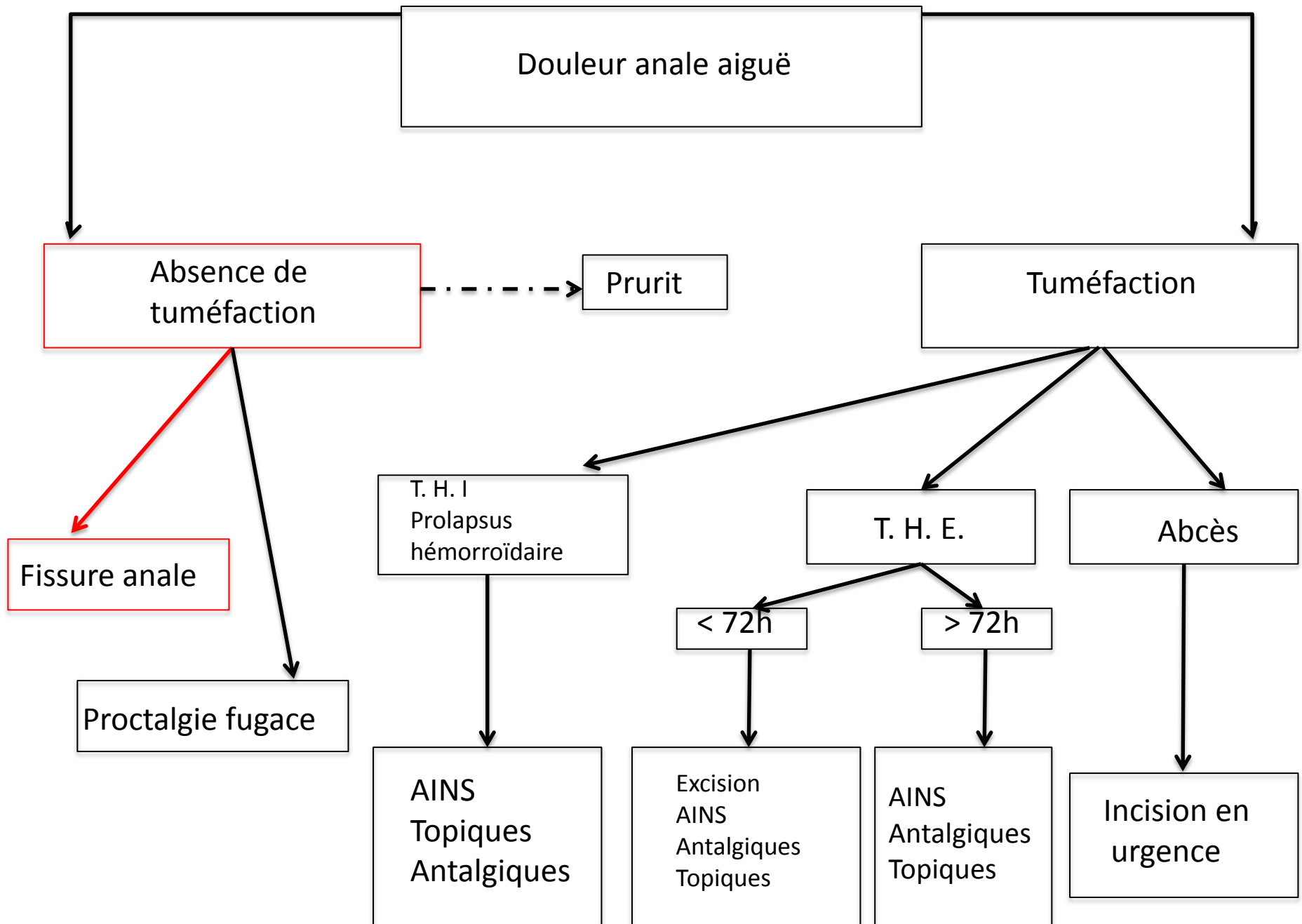
Quel (s) diagnostic (s)?



Quel traitement?

- Mise à plat de l'abcès (en évitant les lésions sphinctériennes)
 - Recherche d'une fistule +/- drainage par séton
 - Pas de traitement de la thrombose hémorroïdaire externe
-
- Flagyl pendant 72 heures
 - Soins d'hygiène
 - Surveillance régulière de la plaie

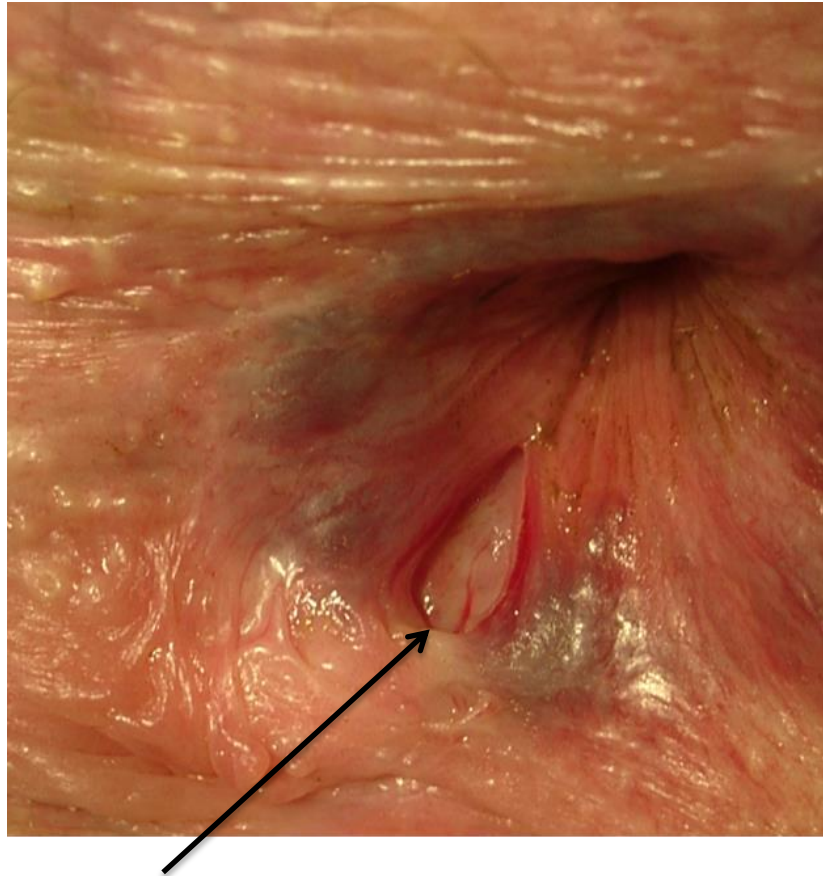




Jeune femme, 21 ans

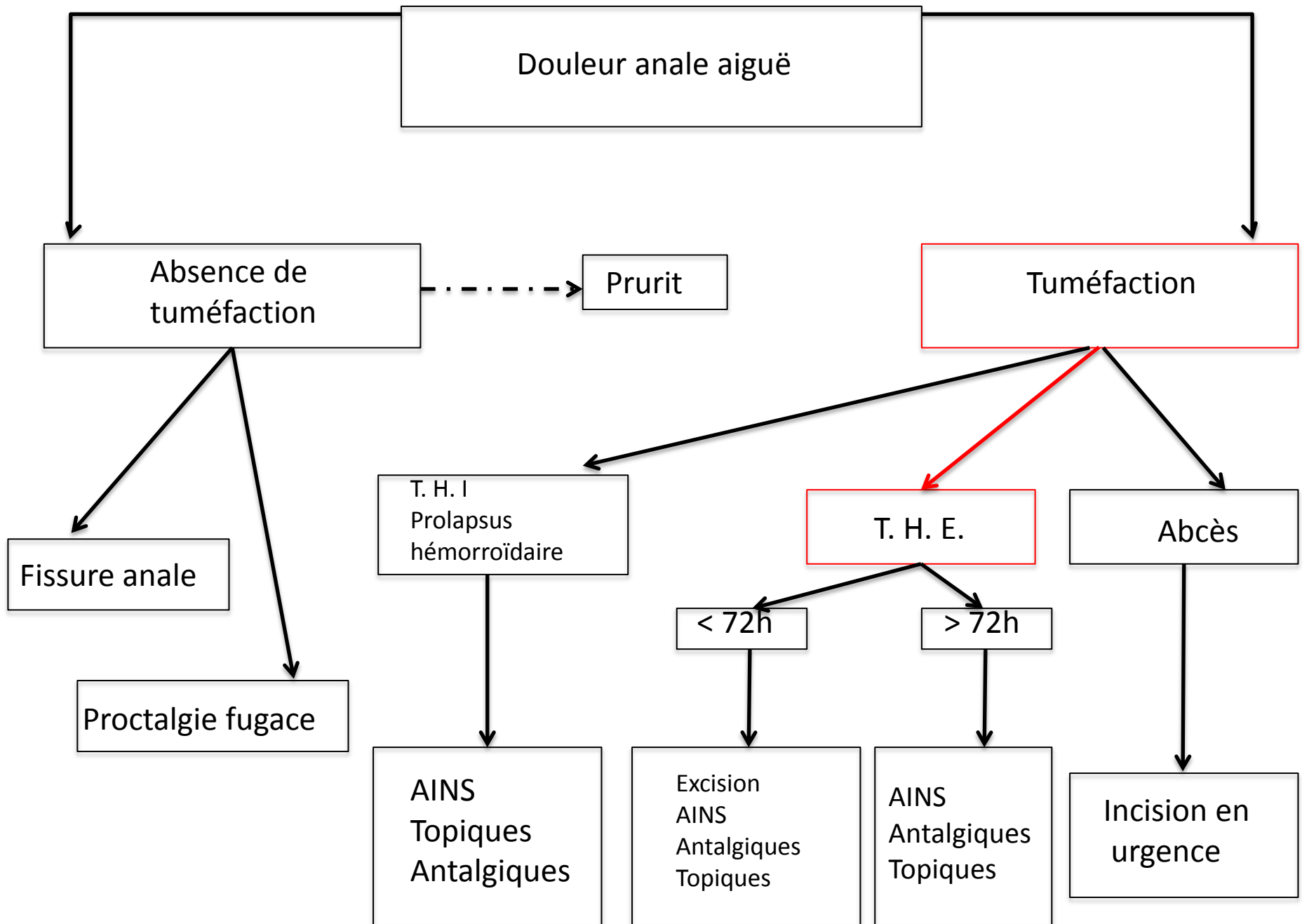
- Constipée chronique
- Douleur anale défécatoire, soulagée temporairement puis récurrence des douleurs
- Quelques traces de sang sur le papier toilette

Diagnostic?



Traitement?

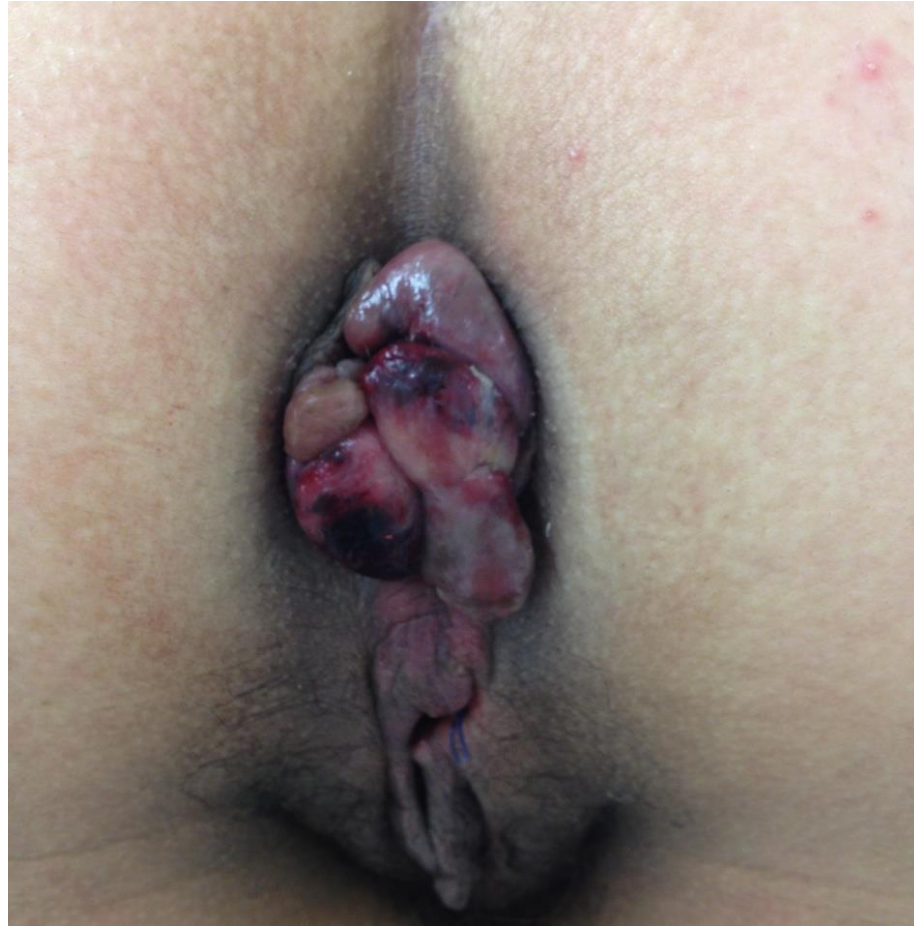- Paracétamol +/- Tramadol
- Laxatif de lest / régime riche en fibre
- Titanoréïne à la lidocaïne : 3x/j
- Information +++
- Discuter la chirurgie si:
 - Infection
 - Echec du traitement médical
 - Doute diagnostic



Jeune femme, 30 ans

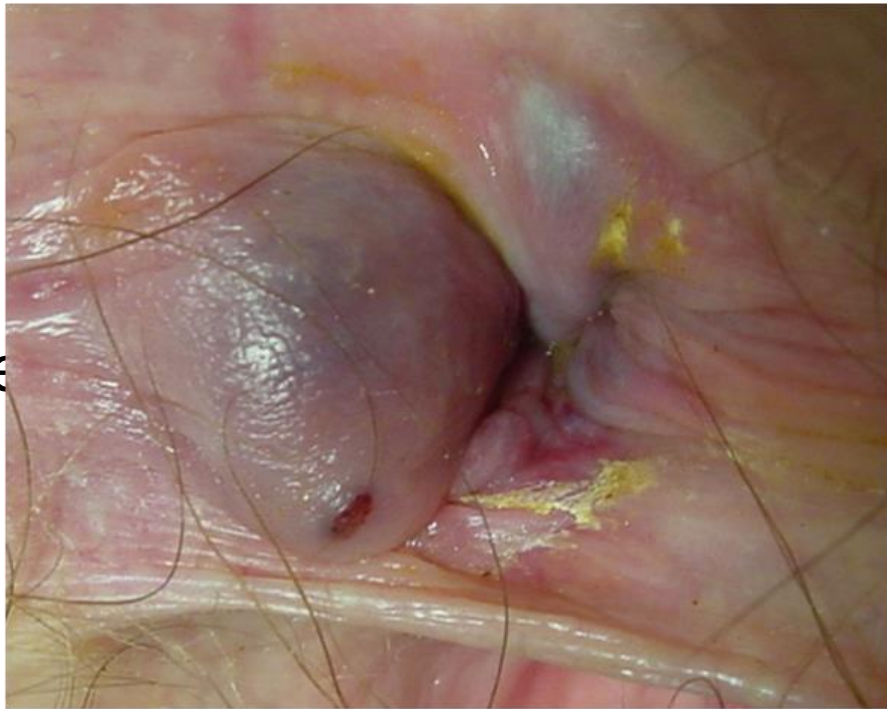- Pas d'antécédent
- Douleur anale aiguë lancinante depuis la veille

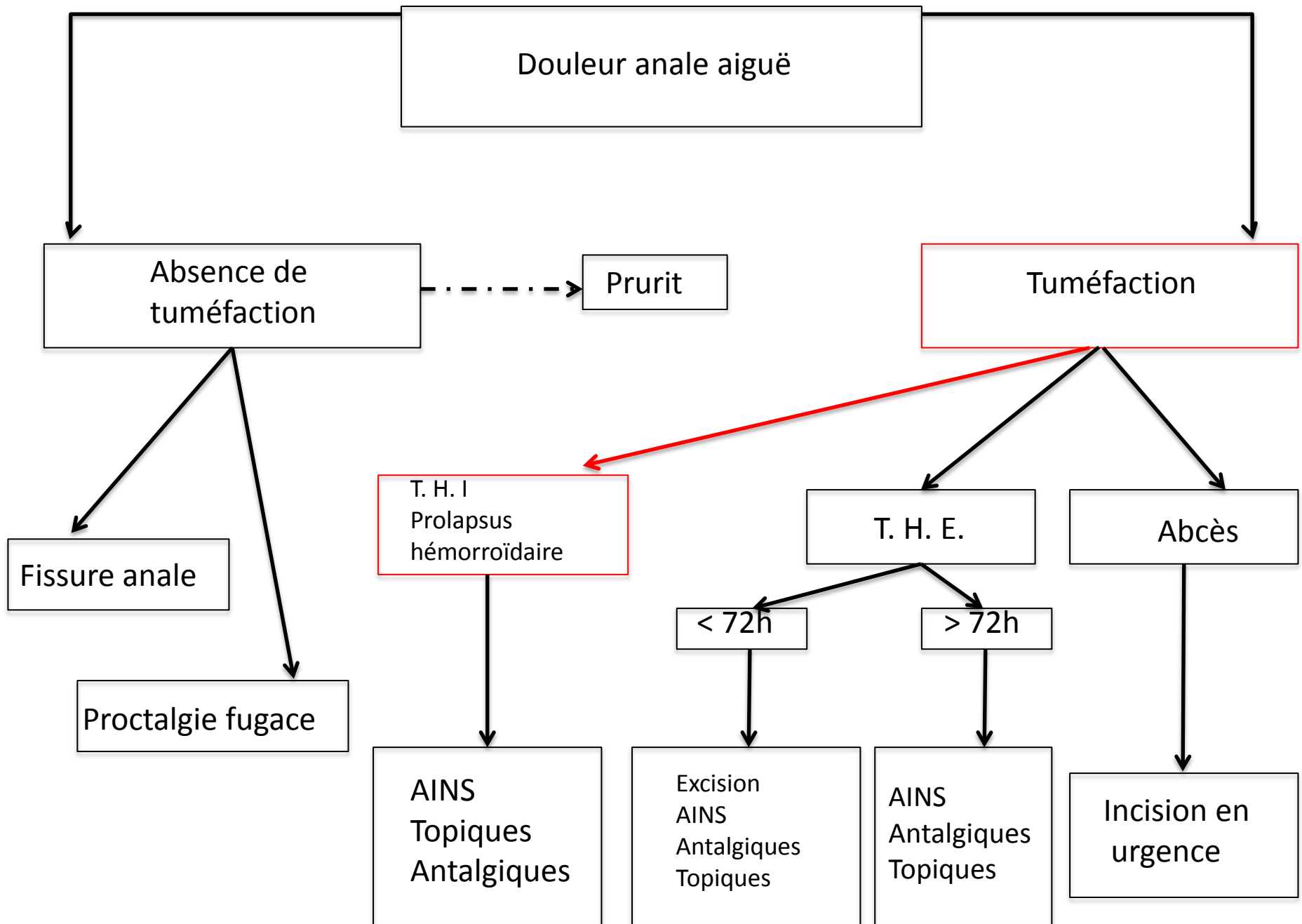
Diagnostic?



Traitement?

- Médical+++
 - Antalgiques
 - Laxatifs de lest/
 - Titanoréïne à la
 - Veinotonique
 - AINS si pas d'alle
- Pas de chirurgie

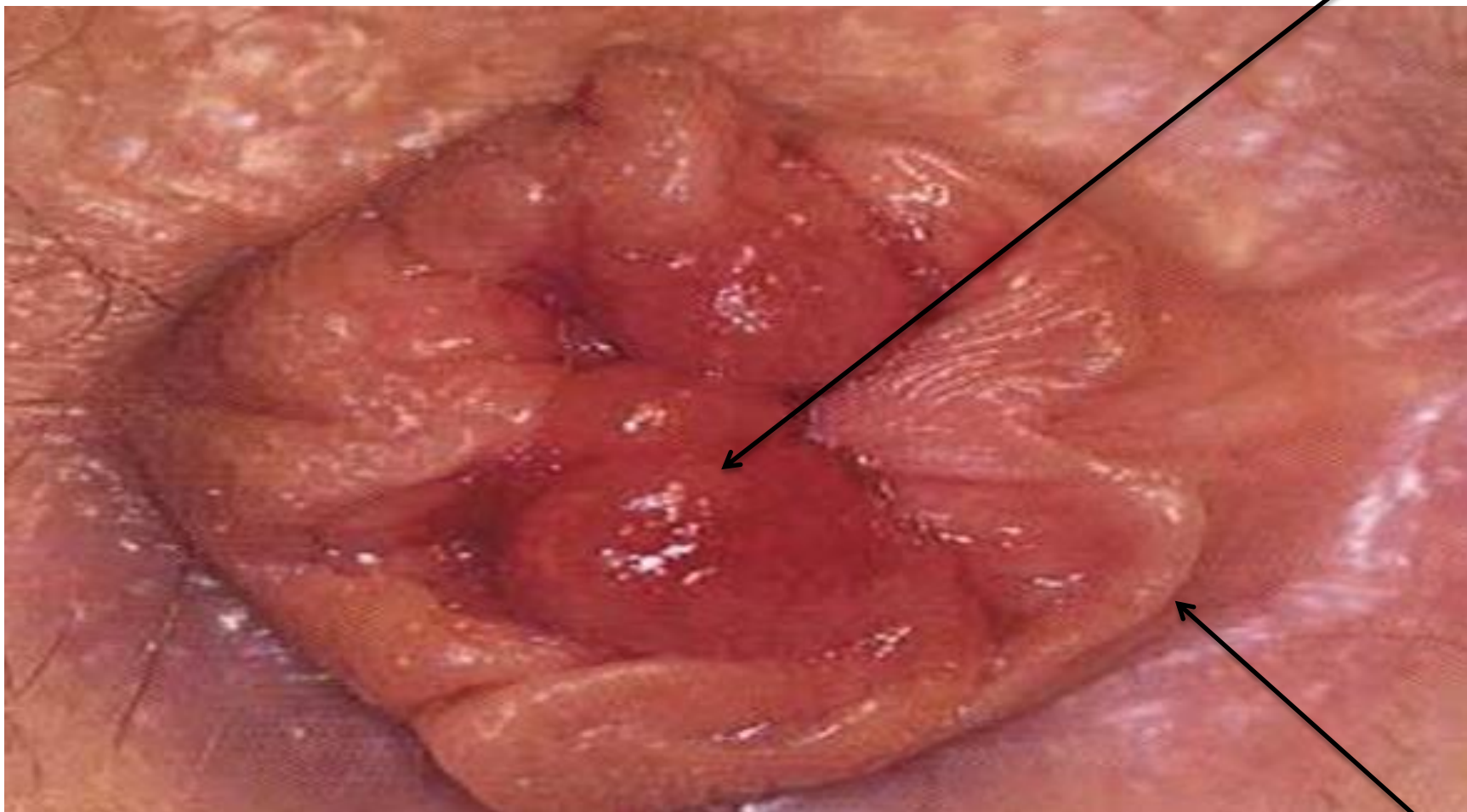




Jeune homme, 35 ans

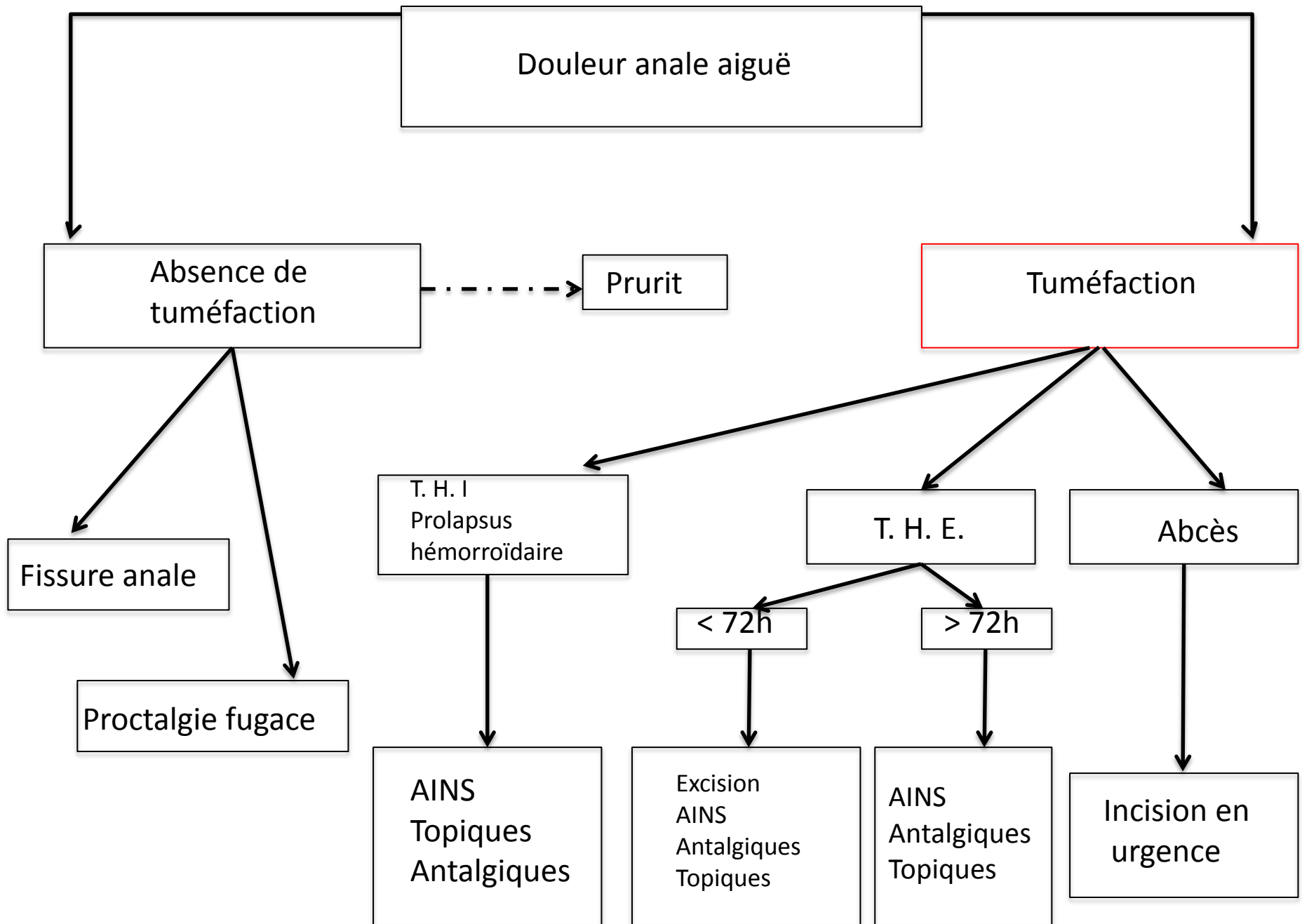
- ATCD de “crises hémorroïdaires”
- Fumeur, actif +++
- Douleur anale depuis 2 jours avec saignement important à chaque selle

Diagnostic?



Traitement

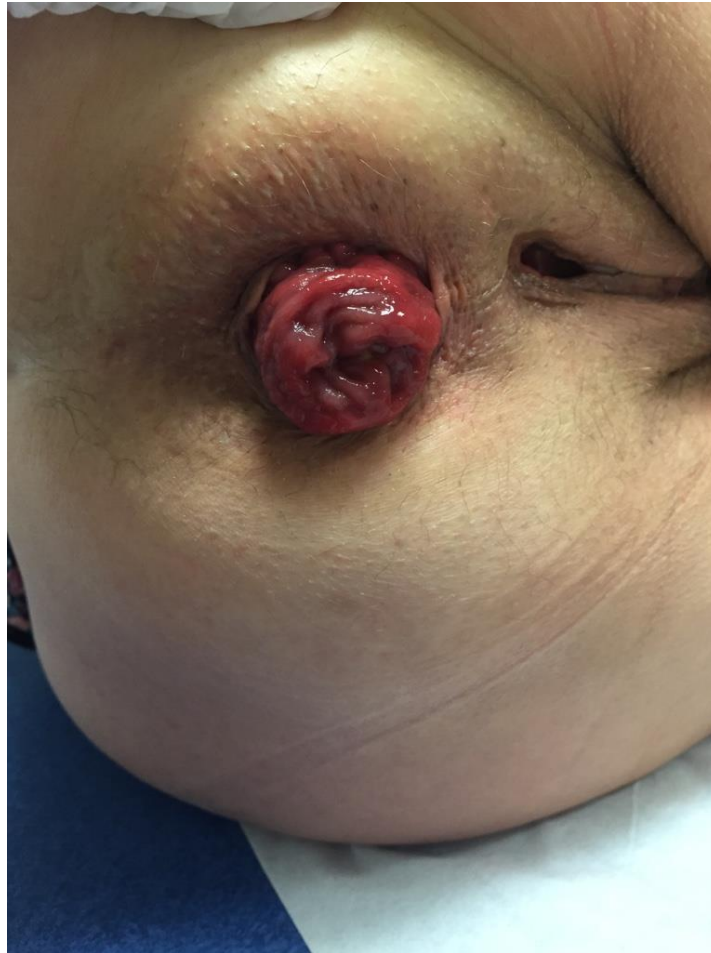- De la thrombose (ou de la crise): id THE
- Du prolapsus : en fonction du stade et de la symptomatologie
 - Stade 1 à 4
- Consensus SNFCP – 2013
- Cas particulier de la femme enceinte

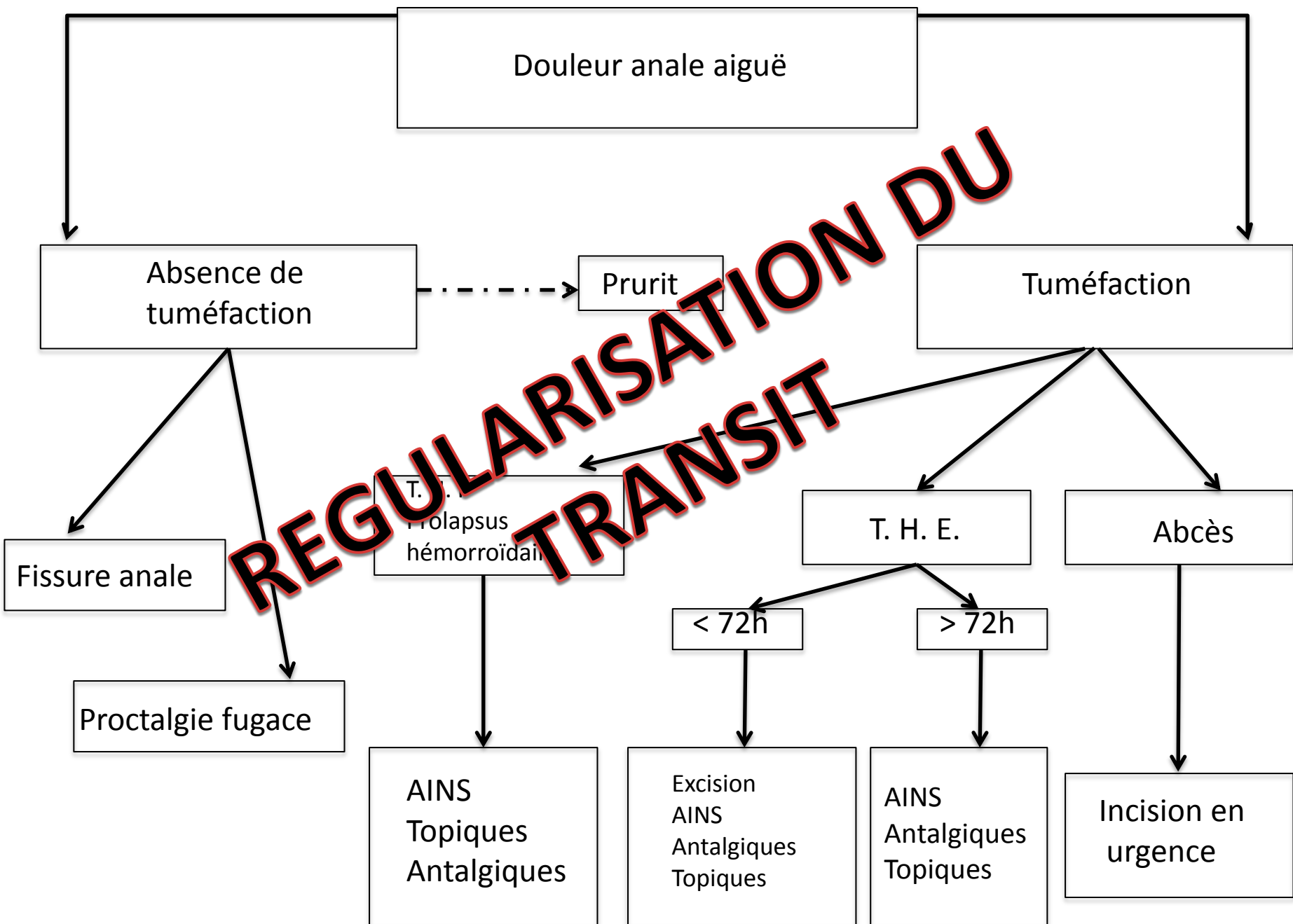


Femme, 60 ans

- G3P3 (gros bébés, épisiotomie)
- Hystérectomie
- Constipée chronique
- Incontinence fécale sans incontinence urinaire
- “Boule à l’anus”

Diagnostic?





Douleur anale aiguë

Absence de tuméfaction

Prurit

Tuméfaction

Fissure anale

Proctalgie fugace

T. H. E.
Prolapsus
hémorroïdai

T. H. E.

Abcès

< 72h

> 72h

AINS
Topiques
Antalgiques

Excision
AINS
Antalgiques
Topiques

AINS
Antalgiques
Topiques

Incision en urgence

Remerciements

- Dr Charlène Brochard (CHU Rennes) pour sa participation à l'iconographie