

DIPLÔME INTER-UNIVERSITAIRE

ACCESSIBLE EN
FORMATION CONTINUE



Taux d'obtention 2022-2023 : 70%

Contact

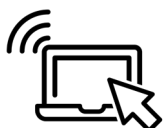Stéphanie REMAITRE
stephanie.remaître@univ-angers.fr
02 41 73 58 05

Responsable de la formation

Pr Christophe AUBÉ
Service Imagerie Radiologie
CHU Angers
Tél. : 02 41 35 42 81

Adresse web

www.univ-angers.fr/fcsante



Formation à distance

IMAGERIE DIGESTIVE

Présentation

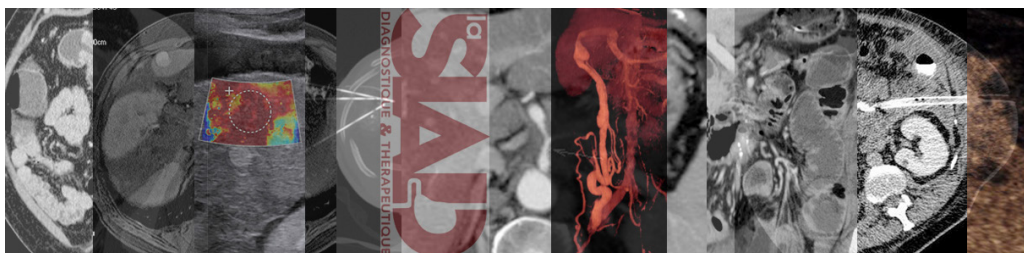
Cet enseignement a pour but l'acquisition d'une surspécialisation en imagerie digestive. Il se compose de plusieurs modules d'enseignement centré sur l'imagerie diagnostique et d'un module axé sur les indications et le suivi de la radiologie interventionnelle digestive. L'enseignement est diffusé uniquement en ligne. Il se compose de cours enregistrés, accompagnés de cas cliniques. A ces cas cliniques sont associées des questions assurant un contrôle continu. Contrôle continu et examen final se déroulent également en ligne. L'enseignement est réalisé par des intervenants référents en imagerie digestive provenant de nombreuses universités et institutions françaises. Des forums permettent la communication avec les intervenants et l'ingénieur pédagogique qui assure le bon déroulement du DIU. Une journée annuelle en présentiel est destinée à favoriser le contact entre les étudiants et à échanger librement sur les pratiques autour de dossiers de la pratique quotidienne.

Objectifs

- Enseignement de second niveau (sur spécialisation) de l'imagerie abdominale et digestive.
- Mise au point des connaissances concernant l'imagerie abdominale et digestive, diagnostique et interventionnelle.
- Acquisition des stratégies et hiérarchisations des différentes méthodes d'imagerie dans les situations cliniques pratiques.

Public visé

- Médecins radiologues français ou étrangers
- Internes en radiologie (hors DES français)



**FACULTÉ
DE SANTÉ**

UNIVERSITÉ D'ANGERS



Mise à jour | Octobre 2024 | Impression service reprographie UA

28 rue Roger Amsler | CS 74521 | 49045 Angers
Cedex 01 | Tél. 02 41 73 58 00
fcsante@contact.univ-angers.fr

— Programme

Foie et voies biliaires

- Cirrhose
- Stéatose (partie 1)
- Pathologies hépatiques vasculaires (partie 1)
- Pathologies infectieuses
- Tumeurs Bénignes (partie 1)
- Tumeurs Kystiques hépatiques
- Carcinome hépatocellulaire (partie 1)
- Métastases (partie 1)
- Technique de bili MR
- Cholangiocarcinome (partie 1)
- Pathologies biliaires obstructives
- Tumeurs de la vésicule biliaire
- Pathologie non tumorale des voies biliaires
- Aspect post opératoire

Pancréas

- Anatomie utile du pancréas
- Protocole d'imagerie d'exploration du pancréas
- Pancréatite aiguë et complications
- Tumeurs neuro endocrines du pancréas
- CAT devant une tumeur kystique pancréatique
- Bilan d'extension du cancer du pancréas
- Pancréatite chronique
- Pancréatite auto immune

Rate, peritoine, lymphatique, pathologies pariétales

- Hernies inguinales/crurales

- Eventrations : diagnostic, traitement
- Lésions tumorales et non tumorales de la paroi abdominale
- Lésions les plus fréquentes du péritoine
- Lésions spléniques (3 parties)
- Suivi du patient en oncologie hépatique

Pathologie urgence et traumatique

- Traumatisme abdominal fermé : protocoles - principales lésions - classifications AAST - impact thérapeutique
- Traumatisme abdominal ouvert : stratégie de prise en charge et d'interprétation

- Abdomen aigu grave : perforation digestive
- Abdomen aigu grave : saignement actif
- Abdomen aigu grave : ischémie mésentérique
- Occlusion digestive : grêle (2 partie)
- Occlusion digestive : côlon
- Hémorragie digestive
- Diverticulite aiguë
- Pathologies épiploïques
- Pathologie biliaire aiguë
- Appendicite aiguë
- Entérite / Colite : Comment orienter la cause dans le cadre de l'urgence

Pathologie du tube digestif

- Maladies intestinales inflammatoires chroniques (partie 1)
- Fistules anopérinéales (partie 1)
- Aspect post-opératoire du tube digestif après chirurgie bariatrique (partie 1)
- Adénocarcinome colique (partie 1)
- Cancer du rectum (partie 1)
- Pathologie biliaire aiguë
- Appendicite aiguë
- Entérite / Colite : Comment orienter la cause dans le cadre de l'urgence
- Cancer de l'estomac
- Place de l'imagerie dans la pathologie oesophagienne fréquente

- Lésions tumorales et non tumorales du duodénum fréquentes
- Pathologie du grêle hors MICI
- Aspect post-opératoire du tube digestif HORS chirurgie bariatrique (partie 1)

Radiologie interventionnelle

- Drainage de collections et biopsie ; règles, notions techniques et contre-indications
- Suivi par imagerie des traitements par radiologie interventionnelle des lésions focales du foie

— À noter

Organisation de la formation :

- Durée : 65 heures (56h en cours, 7h en présentiel et 2h d'examen)
- Calendrier : 10 mois actifs par an, de septembre 2024 à juin 2025
- Lieux de la formation : à distance + une journée en présentiel à Paris
- Validation : Contrôles continus en ligne sous forme de dossiers avec QCM. Cette évaluation compte pour 30% de la note finale. Un examen final en ligne sous forme de 8 dossiers QCM. Cette évaluation compte pour 70% de la note finale.
- Ce DIU est en alternance

Modalités pratiques :

- Candidature : en ligne du 1 mai au 15 juillet 2025
- Inscription : Inscription en 1ère année tous les ans avant le 15 juillet 2025
- Début de la formation : septembre 2025
- Nombre d'inscrits : 300 maximum
- Coût de la formation par année universitaire :
 - Formation initiale 530 euros (+ droits universitaires)
 - Formation individuelle 740 euros (+ droits universitaires)
 - Formation financée 740 euros (+ droits universitaires)

Visitez notre site



**FACULTÉ
DE SANTÉ**

UNIVERSITÉ D'ANGERS

28 rue Roger Amsler | CS 74521 | 49045 Angers
Cedex 01 | Tél. 02 41 73 58 00
fcsante@contact.univ-angers.fr